UNIVERSIDADE FEDERAL DO RIO GRANDE DO NORTE

CENTRO DE TECNOLOGIA

DEPARTAMENTO DE ENGENHARIA BIOMÉDICA

Trabalho de Conclusão de Curso

SEGMENTAÇÃO DE EXSUDATOS DUROS EM IMAGENS DE RETINOGRAFIA PARA AUXÍLIO DO DIAGNÓSTICO DE RETINOPATIA DIABÉTICA

Luísa Christina de Souza

Natal/RN

2019

UNIVERSIDADE FEDERAL DO RIO GRANDE DO NORTE

CENTRO DE TECNOLOGIA

DEPARTAMENTO DE ENGENHARIA BIOMÉDICA

SEGMENTAÇÃO DE EXSUDATOS DUROS EM IMAGENS DE RETINOGRAFIA PARA AUXÍLIO DO DIAGNÓSTICO DE RETINOPATIA DIABÉTICA

Trabalho de conclusão de curso apresentado ao Departamento de Engenharia Biomédica da Universidade Federal do Rio Grande do Norte para obtenção do título de Bacharel em Engenharia Biomédica.

Graduanda: Luísa Christina de Souza

Orientadora: Prof.ª Dra. Heliana B. Soares

Natal/RN

2019

UNIVERSIDADE FEDERAL DO RIO GRANDE DO NORTE

CENTRO DE TECNOLOGIA

DEPARTAMENTO DE ENGENHARIA BIOMÉDICA

SEGMENTAÇÃO DE EXSUDATOS DUROS EM IMAGENS DE RETINOGRAFIA PARA AUXÍLIO DO DIAGNÓSTICO DE RETINOPATIA DIABÉTICA

Banca Examinadora do Trabalho de Conclusão de Curso:

Prof.ª Dra. Heliana Bezerra Soares _____

UFRN - Orientadora

Prof. Ramon Augusto Sousa Lins _____

UFRN – Avaliador Interno

Prof. Diogo P. Fernandes Pedrosa _____

UFRN – Avaliador Interno

Natal/RN

2019

DEDICATÓRIA

Dedico este trabalho a minha família que me apoia e ama em todos os momentos. Também dedico aos meus amigos que compartilharam comigo as alegrias, dúvidas e dificuldades no curso.

AGRADECIMENTOS

Agradeço primeiramente a Deus, por ter me ajudado em todo os momentos desde o início da minha graduação. A minha família que sempre acreditou em mim, e me apoiou em todos os momentos de dificuldade e tristeza, que sempre me incentivou a estudar e concluir o curso. A meu pai Anezilto que ia me buscar todas as noites mesmo estando cansado e que sempre deu o apoio financeiro necessário, a minha mãe Silvani, por todas as orações e palavras de conforto, a minha irmã Luana que sempre foi quem mais acreditou em mim.

Aos meus amigos que conheci durante o primeiro ciclo de CET, por todas as conversas e brincadeiras que diminuiam o cansaço de passar o dia na universidade, em especial a Helton, Italo, Gustavo e Lucas, com quem estudei e compartilhei as dúvidas sobre o curso. A minha amiga Caroline que esteve em tantos momentos comigo que parecia ser aluna de CET, mesmo fazendo outro curso.

Aos amigos da Engenharia Biomédica, pessoas que me mostraram como uma turma unida e companheira pode melhorar o aprendizado, pessoas que sempre se ajudavam e que ficavam felizes com meu sucesso, e eu com o deles, obrigada pelas seções de estudo e resoluções de listas, pelas tardes na monitoria, no Npiti e na biblioteca, pelos livros compartilhados. Vocês fizeram esse período ser incrível e tive a oportunidade de conhecer cada um mais pessoalmente, Erika, Mateus Costa, Yasmynni, Abdom, Suellen, Rodrigo, Matheus Oliveira, Tiago e Gabriela.

Aos meus professores que me guiaram e ensinaram com dedicação, em especial a minha orientadora Heliana Bezerra e a professora Luciana Mendes, que ensinava e apoiava a turma de forma tão especial.

SUMÁRIO

LISTA DE FIGURAS VIII
LISTA DE TABELAS IX
LISTAS DE ABREVIAÇÕES, SIGLAS E SÍMBOLOS X
RESUMO XI
ABSTRACT XII
1. INTRODUÇÃO 1
1.1. OBJETIVO GERAL 3
1.1.1. OBJETIVOS ESPECÍFICOS 3
1.2. ESTADO DA ARTE 3
1.3. ESTRUTURA DO TRABALHO 6
2. DIABETES MELLITUS 7
2.1. CLASSIFICAÇÃO 8
2.1.1. DIABETES TIPO I (DM1) 8
2.1.2. DIABETES TIPO II (DM2) 8
2.2. RETINOPATIA DIABÉTICA 9
3. PROCESSAMENTO DIGITAL DE IMAGENS 15
3.1. APRIMORAMENTO DE IMAGENS 16
3.2. EXTRAÇÃO DE CARACTERÍSTICAS 20
4. SEGMENTAÇÃO AUTOMÁTICA DE EXSUDATOS DUROS 23
4.1. BASE DE DADOS E FERRAMENTA DE DESENVOLVIMENTO 24
4.1.1. BASE DE DADOS 24
4.1.2. FERRAMENTA DE DESENVOLVIMENTO 25
4.2. PRÉ-PROCESSAMENTO 26
4.2.1. EXTRAÇÃO DO CANAL VERDE 26
4.2.2. CORREÇÃO GAMMA 27
4.2.3. CONTRAST LIMITED ADAPTIVE HISTOGRAM EQUALIZATION - CLAHE 27
4.2.4. MÁSCARA DE NITIDEZ 28
4.2.5 FILTRO DE MEDIANA 29
4.3. PROCESSAMENTO 30
4.3.1. EXTRAÇÃO DO DISCO ÓPTICO 30
4.3.2. SEGMENTAÇÃO DE EXSUDATOS DUROS 31

4.4. PÓS-PROCESSAMENTO 33
5. RESULTADOS 34
6. CONCLUSÃO E TRABALHOS FUTUROS 38
7. REFERÊNCIAS BIBLIOGRÁFICAS 40

LISTA DE FIGURAS

Figura 2.1: Anatomia da Retina. 10
Figura 2.2: Vista da parede posterior do olho obtida através de um oftalmoscópio. 10
Figura 2.3: Imagem de fundo de olho com microaneurismas e exsudatos duros. 11
Figura 2.4: Imagem de fundo de olho com edema macular. 12
Figura 2.5: Hemorragias retinianas. 12
Figura 2.6: Imagem de fundo de olho com manchas algodonosas. 13
Figura 2.7: Imagem de fundo de olho com anomalias microvasculares intra-retinianas. 13
Figura 2.8: Imagem de fundo de olho com neovascularização. 14
Figura 3.1: Escala de cinza. 15
Figura 3.2: Modelos de cor na imagem. 17
Figura 3.3: Geração de uma imagem no modelo RGB. 17
Figura 3.4: Imagens e seus respectivos histogramas. 18
Figura 3.5: Vizinhança de um *pixel*. 19
Figura 3.6: Aplicação do filtro de mediana em imagem com ruído. 19
Figura 3.7: Operação Morfológica de Erosão. 20
Figura 3.8: Operação Morfológica de Dilatação. 21
Figura 3.9: Operação Morfológica de Abertura. 21
Figura 3.10: Operação Morfológica de Fechamento. 22
Figura 3.11: Limiarização por Intensidade. 22
Figura 4.1: Diagrama de Blocos. 23
Figura 4.2: Banco de dados DIARETDB1. 25
Figura 4.3: Extração dos canais de cor. 26
Figura 4.4: Aplicação da Correção Gamma. 27
Figura 4.5: Aplicação do CLAHE. 28
Figura 4.6: Máscara de Nitidez. 29
Figura 4.7: Aplicação do Filtro de Mediana. 29
Figura 4.8: Imagem com o DO detectado. 30
Figura 4.9: Máscara do DO. 31
Figura 4.10. Técnicas de Binarização. 32
Figura 4.11: Exsudatos Segmentados. 32
Figura 4.12: Imagem Final com Exsudatos Detectados. 33

LISTA DE TABELAS

Tabela 5.1: Resultado de cada imagem da base de dados DIARETDB1 35
Tabela 5.2: Comparação entre os métodos da literatura e o proposto. 36

LISTA DE ABREVIAÇÕES, SIGLAS E SÍMBOLOS

ACC - Acurácia

AMIR - Anomalias microvasculares intra-retinianas

CLAHE - *Contrast-Limited Adaptive Histogram Equalization*

DM - Diabetes Mellitus

DO - Disco Óptico

EE - Elemento Estruturante

ESP - Especificidade

FOV - *Field of View*

ICO - *International Council of Ophthalmology*

PDI - Processamento digital de imagens

RD - Retinopatia diabética

RDNP - Retinopatia diabética não proliferativa

RDP - Retinopatia diabética proliferativa

RGB - *Red, Green, Blue*

SEN - Sensibilidade

SOUZA, Luísa Christina. **Segmentação de Exsudatos Duros em Imagens de Retinografia para Auxílio do Diagnóstico de Retinopatia Diabética.** Trabalho de Conclusão de Curso, Graduação em Engenharia Biomédica, Universidade Federal do Rio Grande do Norte, 45 p., 2019.

RESUMO

Consequência da diabetes mellitus, a retinopatia diabética é uma das principais causas de cegueira no mundo, sendo a principal em adultos na idade produtiva. O diagnóstico precoce da retinopatia pode prevenir a perda total da visão, e um dos primeiros achados da doença são os exsudatos duros. Dessa forma, vários estudos foram desenvolvidos com a finalidade de realizar a segmentação dessas lesões em imagens de fundo de olho, criando uma ferramenta capaz de auxiliar no diagnóstico. Neste trabalho, propomos um novo método de segmentação automática de exsudatos utilizando técnicas de processamento de imagens com o objetivo de auxiliar na análise de retinografias, facilitando e enriquecendo o diagnóstico dado por médicos especialistas. A análise de desempenho do método proposto foi baseada nos valores de sensibilidade, especificidade e acurácia, apresentando uma especificidade de 99,78% e acurácia de 99,10%. O algoritmo apresentou um bom desempenho em comparação a outros estudos publicados na literatura.

Palavras-chave: Retinopatia diabética, segmentação de exsudatos duros, processamento de imagens, auxílio ao diagnóstico, retinografia.

SOUZA, Luísa Christina. **Segmentação de Exsudatos Duros em Imagens de Retinografia para Auxílio do Diagnóstico de Retinopatia Diabética.** Trabalho de Conclusão de Curso, Graduação em Engenharia Biomédica, Universidade Federal do Rio Grande do Norte, 45 p., 2019.

ABSTRACT

Consequence of diabetes mellitus, diabetic retinopathy is one of the main causes of blindness worldwide, and has been the leading cause in productive age adults. The early diagnosis of retinopathy can prevent total vision loss, and one of the first findings of the disease are the hard exudates. This way, several studies were developed with the finality of segmenting these lesions in images of the fundus of eye, creating a tool capable of assisting diagnosis. In this work, we propose a new method of automatic segmentation of hard exudates using image processing techniques with the goal of assisting the retinographies analysis, facilitating and improving the diagnosis of the specialist. The performance analysis of the proposed method was based on the sensitivity, specificity and accuracy values, presenting a specificity of 99.78% and accuracy of 99.10%. Overall, the algorithm performed well in comparison to other studies published in the literature.

Key words: Diabetic retinopathy, segmentation of hard exudates, image processing, diagnostic aid, retinography.

1. INTRODUÇÃO

O número de indivíduos com diabetes mellitus (DM), doença causada pela impossibilidade de produzir uma quantidade suficiente ou alguma do hormônio insulina, ou a incapacidade de utilizá-lo efetivamente, resultando nos altos níveis de glicose no sangue (DEFRONZO, 2015), vem progredindo de forma alarmante em todo o globo. Em 2017, dados da 8º Edição do Atlas da Diabetes (*IDF Diabetes Atlas 8th Edition*), disponibilizado pela *International Diabetes Federation - IDF*, estimam que o número de casos de diabetes naquele ano foi 424.9 milhões, para pessoas entre 20 a 79 anos, e a estimativa para 2045 é de 628.6 milhões, para a mesma faixa etária. O Brasil ficou em 4º colocado no *ranking* de países com mais diabéticos, com 12.5 milhões de casos em 2017, com previsão de 20.3 milhões de diabéticos em 2045 (IDF, 2017).

A retinopatia diabética (RD), uma complicação microvascular onde os capilares retinianos se tornam vulneráveis à lesões e inflamações provenientes da hiperglicemia (KANSKI; BOWLING, 2012), é presente em 34.6% dos casos de DM, com aumento de risco de ocorrência durante os anos do paciente com diabetes (YAU, 2012). É o agente principal de perda total de visão em adultos em idade produtiva, 20 a 74 anos, e também um dos fatores mais ocorrentes de degeneração na visão da população mundial, sendo em 2015 o número total de 2.6 milhões de casos, com previsão de 3.2 milhões para 2020 (FLAXMAN, 2017).

Com base nisto, pacientes com DM devem realizar periodicamente a retinografia, exame do fundo de olho, a fim de que seja efetuado o diagnóstico da retinopatia diabética em estágio inicial, evitando a ocorrência de perda da visão. Indivíduos portadores da diabetes tipo 1, que tenham mais de 12 anos, devem ser submetidos ao exame após 5 anos do diagnóstico da DM. Pacientes da diabetes tipo 2, a partir do diagnóstico da doença, deverão começar a realizar o exame. O rígido controle dos níveis glicêmicos é a forma mais eficiente de prevenir o aparecimento ou os avanços da RD, porém, quando já houver danos no tecido da retina, a laserterapia é a principal forma de tratamento, evitando em até 95% a chance de perda total de visão. (ARAGÃO *et al.*, 2013).

A necessidade de realização periódica do exame para todos os indivíduos diabéticos, mesmo os que não reportem mudança na capacidade visual, se dá pelo fato de que a visão do paciente só começa a ser alterada nos estágios posteriores da doença, consequentemente, muitos dos portadores da RD não são diagnosticados nas fases iniciais da retinopatia, o que diminui a possibilidade de tratamento eficiente (WALTER, 2002).

O número de profissionais capacitados a realizar o diagnóstico não segue a tendência de crescimento da necessidade de acompanhamento da população. Em 2010 o Conselho Internacional de Oftalmologia (*International Council of Ophthalmology - ICO*) conduziu uma pesquisa com o intuito de determinar o número de profissionais oftalmos em todo o mundo. Em 193 países, o número total de oftalmologistas foi de 204.909, e apenas dezoito países tinham mais de 100 profissionais para cada milhão de habitantes, vinte e três países possuíam menos de um oftalmologista por milhão de pessoas (RESNIKOFF, 2012).

Outra dificuldade encontrada na realização diagnóstico são que imagens de retinografia sem nenhum tratamento apresentam ruídos, que são variações aleatórias que surgem durante a aquisição da imagem, iluminação não uniforme, escurecendo ou clareando algumas áreas da retina onde podem ter informações pertinentes ao diagnóstico, e baixo contraste, o que pode dificultar a visualização de pequenos detalhes na imagem, de forma que o diagnóstico possa ser comprometido (GONZALEZ; WOODS, 2010).

Consequentemente, existe a necessidade do desenvolvimento de uma ferramenta automática ou semiautomática de auxílio ao diagnóstico, com a capacidade de realizar o aprimoramento da imagem obtida na retinografia, além de diminuir recursos durante a consulta, como o tempo de exame e necessidade de especialista (WALTER, 2002).

Os exsudatos duros, lesões amareladas causadas por edemas retinianos, são um dos primeiros sinais que podem ser observados da retinopatia diabética (SOMASUNDARAM, 2013). Dessa forma, vários estudos com o objetivo de realizar a segmentação dessas lesões, em imagens de retinografia, foram desenvolvidos, para isto, na literatura as principais estratégias utilizaram

conceitos e técnicas de processamento digital de imagens para alcançar um algoritmo capaz de realizar a detecção de tais anomalias.

Neste contexto, foi desenvolvido neste trabalho uma nova metodologia de segmentação automática de exsudatos, utilizando uma combinação de técnicas de processamentos de imagens específicas para melhorar a qualidade da imagem e facilitar a detecção dos exsudatos duros, criando uma imagem auxiliar exibindo essas lesões, consequentemente, facilitando assim o diagnóstico dado pelo especialista.

1.1. OBJETIVO GERAL

O objetivo deste trabalho foi o desenvolvimento de uma metodologia capaz de realizar a segmentação automática dos exsudatos duros de uma imagem de retinografia para auxiliar no diagnóstico da retinopatia diabética.

1.1.1. Objetivos específicos

- compreender a Retinopatia Diabética;
- pesquisar técnicas já aplicadas na segmentação dos exsudatos duros;
- pesquisar a base de dados utilizadas na literatura;
- estudar novas técnicas para processamento de imagens;
- estudar a linguagem de programação a ser aplicada no trabalho;
- Separar a base de dados em imagens de análise e teste;
- implementar técnicas de pré-processamento das imagens no MATLAB;
- aplicar técnicas de processamento para realizar a extração de características nas imagens;
- realizar os testes de desempenho;
- comparar os resultados com os já obtidos na literatura.

1.2. ESTADO DA ARTE

Tendo a ciência de que processamento de imagens é o conjunto de operações aplicadas em uma imagem com o objetivo de facilitar a leitura de uma informação provendo a interpretação e o reconhecimento de suas características (ARTHUR, *et al.,* 2015). Alguns desses métodos são utilizados para detecção de exsudatos duros em imagens de retinografia.

Roychowdhury *et al.,* 2013 utilizou classificadores como o modelo *Gaussian Mixture* (GMM), *k* vizinho mais próximo (kNN), máquina de vetores de suporte (SVM) e *AdaBoost* para analisar imagens de fundo de olho com iluminação e campos de visão variados, realizando a classificação em duas etapas, onde na primeira não-lesões são rejeitadas, na segunda etapa essas lesões são classificadas em microaneurismas ou hemorragias para lesões vermelhas e exsudatos duros ou manchas algodonosas para as lesões brilhantes.

Ranamuka e Meegama (2013) fez uso da lógica *fuzzy* para classificar exsudatos duros em imagens utilizando os valores do modelo RGB para formar o conjunto *fuzzy*. A imagem analisada passa inicialmente pelo pré-processamento onde a imagem de retinografia é convertida do espaço RGB para o HSI, e logo após, é submetida a um filtro de mediana para retirada de ruídos e ao *contrast limited adaptive histogram equalization - CLAHE,* para correção de iluminação. Para remover o disco óptico da imagem, o autor utilizou a operação morfológica de fechamento. O método desenvolvido obteve 100% de especificidade e 99,88% de acurácia.

Cardenas *et al*., 2013 desenvolveu um método para detecção automática de exsudatos duros, aplicando inicialmente técnicas de pré-processamento para correção de iluminação na imagem do canal verde, em seguida, utilizando filtragem de deslocamento médio para realçar as áreas brilhantes e uniformizar as regiões de fundo. Após o pré-processamento, os autores utilizaram um algoritmo de crescimento de região usando sementes extraídas por um método de máxima local, obtendo assim a máscara binária contendo os exsudatos. O autor alcançou com o algoritmo desenvolvido uma especificidade de 97,9%.

Ghaffar *et al*., 2016 aplicou uma abordagem com dois pré-processamentos, onde no primeiro focou na retirada de ruído utilizando filtro de mediana e a aplicação de *contrast limited adaptive histogram equalization* para correção da iluminação da imagem. Na segunda abordagem aplicou a técnica de *blobbing*, onde os *pixels* conectados são separados em regiões chamadas de *blob*, dividindo essas regiões em três categorias com base no número de *pixels* que contêm. Todas os *blobs* são então passados através de árvore morfológica compacta que contém filtros morfológicos de área, compacidade, contraste, intensidade, matiz, saturação.

Prentašić e Lončarić (2016) realizaram no pré-processamento a conversão da imagem de retinografia para o espaço HSI, logo após aplicaram *contrast limited adaptive histogram equalization* para correção de iluminação e contraste, aplicando um filtro Gaussiano para a remoção do ruído. Para a detecção dos exsudatos, os autores utilizaram redes neurais *deep convolutional* que utilizam o mapa de probabilidade e descritores de região como parâmetros para a rede neural. A saída da rede neural convolucional é combinada com o resultado da detecção do disco óptico que foi obtida através da transformada de Hough.

Liu *et al.*, 2017 desenvolveu uma estratégia de localização-segmentação para segmentação automática de exsudato que contém três etapas, na primeira é realizada a remoção de estruturas anatômicas como vasos sanguíneos através de funções Gaussianas e disco óptico com técnicas de detecção de saliências. Na etapa seguinte é realizada a localização dos exsudatos duros com o auxílio de um classificador de floresta aleatória para separar as regiões com ou sem lesões. Na etapa final, o autor propôs um método de segmentação por região de exsudato a partir de *patches,* já que as regiões previamente segmentadas apresentam informações com variâncias locais e contrastes diferentes. Com esse método, o autor conseguiu uma sensibilidade de 83%.

Hire e Shinde (2017) realizaram a extração do canal verde da imagem de retinografia e aplicaram filtro de mediana durante o pré-processamento. Utilizaram então a metodologia da *Ant Colony Optimization*, um método estocástico de pesquisa local realizada pelas “formigas” que varrem a imagem em procura de características, para realizar a segmentação dos exsudatos com base em atributos como cor e bordas, classificando as imagens em diabético ou não diabético.

Long *et al.,* 2019 desenvolveu uma técnica de segmentação automática de exsudatos duros baseado no limiar dinâmico e agrupamento difuso usando *fuzzy C-means*, seguido da máquina de vetores de suporte (SVM) para realizar a classificação dessas imagens. No pré-processamento executado pelo autor, foi realizada a conversão para o plano *YIQ colormodel* (modelo de cor), aumento da luminância e aplicação do *CLAHE* para o aprimoramento da imagem. O disco óptico foi removido através da aplicação da transformada de Hough.

1.3. ESTRUTURA DO TRABALHO

Para desenvolver o método proposto neste trabalho, foram realizados estudos sobre a patologia, suas causas e achados, além disso, foram feitas pesquisas sobre as técnicas de processamento de imagens disponíveis para serem aplicadas com o objetivo de implementar o algoritmo capaz de realizar a segmentação automática de exsudatos duros. Assim, este trabalho foi dividido em seis seções que serão explicadas a seguir.

Na seção 2 deste trabalho, serão apresentados os conceitos da diabetes mellitus, o que ocasiona tal patologia, a classificação da doença e suas consequências, sendo uma destas a retinopatia diabética, que será discutida também nesta seção, explicando suas características e sintomas. A seção 3 irá abordar os conceitos e técnicas do processamento digital de imagens utilizadas, destacando duas finalidades finais, o aprimoramento das imagens e a extração das características. Na seção 4 será exposto a estratégia utilizada no algoritmo e as técnicas empregadas nele. Na seção 5 serão apresentados os resultados obtidos pelo método proposto, realizando uma análise do desempenho do algoritmo e comparando com os resultados dos estudos da literatura. Por fim, na seção 6 está presente a conclusão do trabalho e as perspectivas de trabalhos futuros.

2. DIABETES MELLITUS

Quando o organismo apresenta defeitos na secreção ou na ação da insulina, o nível de glicose no sangue se torna elevado, desencadeando um grupo de doenças metabólicas associadas a complicações, disfunções e danos permanentes de diferentes órgãos como coração, rins, nervos, vasos sanguíneos e, principalmente, os olhos (BRASIL, 2006).

O hormônio insulina é transcrito e expresso pelas células β (beta), localizadas no pâncreas, sendo secretado quando o organismo percebe um aumento de glicose no sangue, assim sendo, é um regulador crítico do metabolismo. Responsável pelo transporte de glicose no sangue, de forma que esta seja conduzida até as células com o objetivo de ser convertida em energia, ou armazenada como ácidos graxos ou glicogênio para futuras necessidades energéticas. Ou seja, a insulina regula a taxa de glicose no organismo, evitando a hiperglicemia, concentrações elevadas de glicose no sangue (TOKARZ, 2018).

Segundo a *American Diabetes Association - ADA* (2009), a diabetes é causada por uma série de processos patológicos caracterizados por hiperglicemia crônica, resultado de anormalidades no metabolismo que originam uma resistência da ação da insulina, podendo ser distúrbios na sua secreção ou diminuição da resposta dos tecidos a ela. Em outros casos, na destruição autoimune das células β, causando uma deficiência da insulina no organismo.

Os sintomas característicos da hiperglicemia são similares para os dois tipos de diabetes, porém na DM tipo 1 estes são exibidos mais rapidamente, sendo eles a perda involuntária de peso, poliúria, que se trata da eliminação de grandes volumes de urina, a polifagia e a polidipsia, que seriam o aumento da fome e sede, respectivamente. Em alguns casos a diabetes não manifesta esses sintomas específicos, sendo diagnosticada quando o paciente apresenta uma complicação crônica associada à doença decorrentes de danos nos vasos sanguíneos como neuropatia, retinopatia, nefropatia ou doença cardiovascular aterosclerótica (BRASIL, 2006).

2.1. CLASSIFICAÇÃO

A diabetes mellitus pode ser dividida etiopatogenicamente em duas categorias, onde existe a variação da falha dos mecanismos de controle de glicose e da progressão da patologia. Essa diferenciação é vital para o tratamento do indivíduo com DM.

2.1.1. Diabetes tipo I (DM1)

Representa cerca de 10% dos casos de DM, resultado da destruição de velocidade variável das células β por meio de mecanismos do sistema imune. Ocorre principalmente em crianças e adolescentes de forma rápida progressiva com tendência à altos níveis de hiperglicemia e cetoacidose, complicação aguda da diabetes que ocorre quando há deficiência intensa de insulina, resultando em hiperglicemia, cetose, acidose metabólica e desidratação (BARONE, 2007), mas sendo também presente em adultos onde essa destruição é lenta progressiva, também conhecida como *latent autoimmune diabetes in adults* (LADA) (ADA, 2009).

Pacientes com diabetes tipo I recebem o diagnóstico quando já se passaram anos ou meses do início do processo de destruição das células beta, consequentemente, quando os primeiros sinais de hiperglicemia são notados, o corpo já tem perdido de 70% a 90% dessas células. Logo, o indivíduo se torna dependente da administração de insulinoterapia para sobrevivência. Em sua maioria, os pacientes com esse tipo de DM possuem peso normal, entretanto, a possibilidade desse diagnóstico para indivíduos obesos não deve ser excluída (FERREIRA, 2011) .

2.1.2. Diabetes tipo II (DM2)

Diabetes mellitus tipo II representa 90% dos casos de DM, ocorrendo geralmente em adultos obesos ou com predisposição genética. Decorrente da resistência à ação de insulina ou distúrbios da sua secreção, consequentemente, reduzindo a absorção deste hormônio nos tecidos onde é necessário. Desta forma, indivíduos com esse tipo de diabetes, majoritariamente, não necessitam de aplicações de insulina para sobreviver, no entanto, em alguns casos, ao decorrer da doença as células beta sofrem uma redução, diminuindo

a secreção de insulina, necessitando assim de insulinoterapia (FERREIRA, 2011).

Por apresentar sintomas mais moderados, esse tipo de diabetes comumente não é diagnosticado por anos, tendo em vista que o paciente não percebe os sintomas da hiperglicemia. Em adição a isto, os indivíduos com DM2 podem apresentar níveis de insulina no sangue considerados normais, entretanto, como os níveis de glicose estão acima do que seria considerado saudável, existe uma demanda maior de insulina que as células β não conseguem secretar, tornando esses níveis insuficientes para compensar a alta taxa de glicose no sangue. Esses indivíduos podem apresentar macroangiopatias e microangiopatias (ADA, 2009).

2.2. RETINOPATIA DIABÉTICA

Elevadas concentrações plasmáticas de glicose originam as complicações crônicas da DM. A retinopatia diabética é uma delas, sendo consequência de danos microvasculares causados pela hiperglicemia acarretando na degeneração da retina. É comum para os dois tipos de diabetes, sendo porém mais encontrada no tipo I, tendo em vista que estes indivíduos possuem níveis hiperglicêmicos mais altos (CORRÊA, 2003). Estima-se que quase 100% dos pacientes com DM1 irão desenvolver algum tipo de retinopatia nos 15 anos após o início da doença, sendo que destes, 60% irá apresentar a forma mais avançada da RD (BOSCO, 2005). Para uma melhor compreensão da patologia, é necessário que seja abordada a anatomia e fisiologia da retina.

A retina humana é o revestimento interno do olho composta por dez camadas, sendo elas a membrana limitante interna, a camada de fibras nervosas, a camada de células ganglionares, a plexiforme interna, a nuclear interna, a plexiforme externa, a nuclear externa, a membrana limitante externa, os fotorreceptores e o epitélio pigmentado da retina, conforme é visualizado na figura 2.1 (SILVERTHORN, 2010).

Figura 2.1: Anatomia da Retina. a) Secção Sagital do olho com alargamento da retina e b) Organização das camadas da retina.

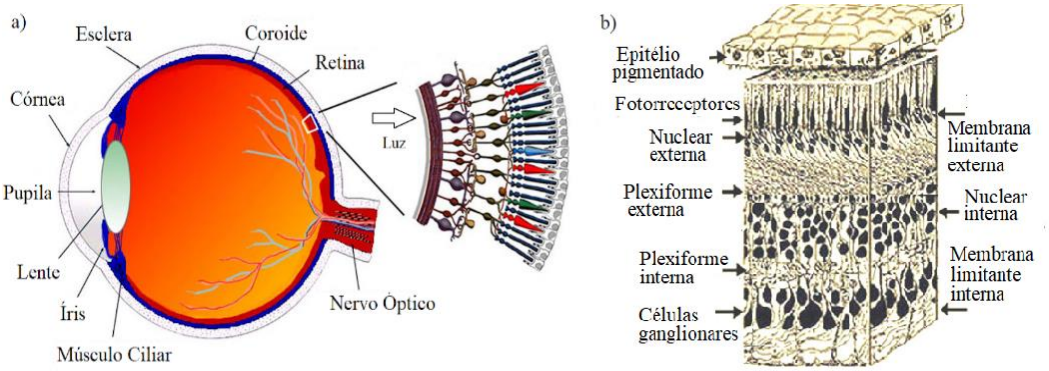

Fonte: Adaptado de Kolb (2011).

O fenômeno da visão ocorre quando a luz que incide nos objetos do meio externo é focalizada na retina, e essa luz passa através das camadas relativamente transparentes desta até chegar nos fotorreceptores, que são os cones e bastonetes, neurônios responsáveis pela fototransdução, processo onde a energia luminosa é convertida em sinais elétricos, os potenciais de ação. A informação convertida é então enviada para os neurônios bipolares e em seguida para as células ganglionares, os axônios dessas células formam o nervo óptico, que saem do olho pelo disco óptico, que por sua vez enviam a informação para o sistema nervoso central para que haja o processamento dos potenciais de ação. Entretanto, na região da fóvea, a luz incide diretamente nos fotorreceptores, devido às camadas intermediárias presentes nas outras áreas da retina serem empurradas para o lado, sendo assim, esta é a região de visão mais precisa. Ao seu redor se localiza a mácula lútea, consistindo no centro do campo visual como é observado na figura 2.2.

Figura 2.2: Vista da parede posterior do olho obtida através de um oftalmoscópio.

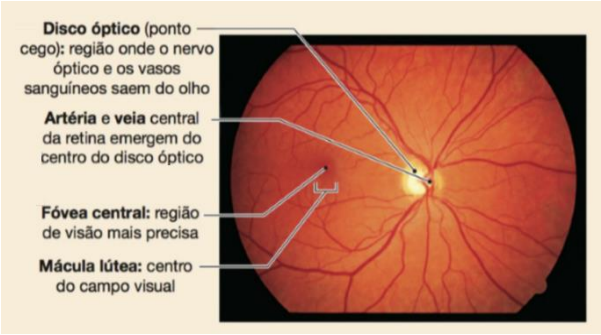

Fonte: (SILVERTHORN, 2010).

A hiperglicemia crônica desencadeia fatores inflamatórios, vasoconstritores e trombogênicos como mecanismos de dano celular, além disso, a susceptibilidade de desenvolver estresse oxidativo, devido os radicais livres em excesso, o que pode resultar na perda de células murais que rodeiam o endotélio dos capilares presentes na retina, chamadas de pericitos, tornando assim os vasos mais fracos, facilitando a quebra da barreira hemato retiniana, responsável pela proteção dos fotorreceptores, resulta no aparecimento de microaneurismas, pequenos pontos vermelhos que são as lesões mais precoces dos olhos dos diabéticos, além de possibilitar o vazamento de plasma para o interstício, o que origina edemas maculares e exsudatos duros (ARAGÃO, 2013).

Os exsudatos duros, como já mencionado, são consequência da quebra da barreira hemato retiniana e são localizados na camada plexiforme externa da retina. Sendo originados especificamente por edemas retinianos crônicos localizados quando ocorre o vazamentos de fluido proteico. Essas lesões podem variar de forma, tamanho e número na extensão da retina, e com o decorrer da doença tende a crescer e multiplicar (KANSKI, 2012). A figura 2.3, é uma imagem obtida pelo exame de fundo de olho, nela é possível identificar microaneurismas e exsudatos duros, que são os primeiros achados da RD.

Figura 2.3: Imagem de fundo de olho com microaneurismas e exsudatos duros.

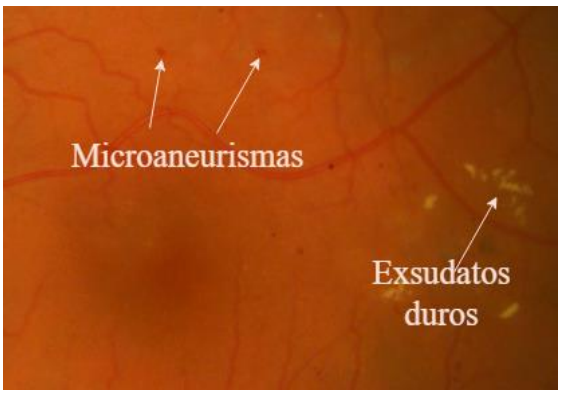

Fonte: Adaptado da Base de Dados DIARETDB1 (2007).

O edema macular, que pode ser observado na figura 2.4, dependendo do seu estágio, é a principal causa de cegueira em diabéticos, origina-se quando ocorrem vazamentos capilares, no caso do edema retiniano difuso, ou quando acontecem vazamentos focais de microaneurismas e segmentos capilares dilatados, no caso do edema localizado crônico, sendo o posterior a causa do

aparecimento de exsudatos duros. Eles são inicialmente encontrados entre as camadas plexiforme externa e nuclear interna, porém com o tempo o número e tamanho dessas lesões pode aumentar a ponto de que toda a espessura retiniana esteja coberta de edemas (KANSKI, 2012).

Figura 2.4: Imagem de fundo de olho com edema macular.

Fonte: Adaptado do *ICO Guidelines For Diabetic Eye Care* (2017).

Um outro achado da retinopatia são as hemorragias retinianas, que podem variar de formato e origem dependendo de sua localização. Quando presentes nas camadas de fibras nervosas da retina, possuem aparência semelhante a de chama de vela como observado na figura 2.5 (a), sendo resultado de vazamentos de sangue nas arteríolas pré-capilares. Hemorragias intra-retinianas puntiformes vistas na figura 2.5 (b), são semelhantes a microaneurismas, de forma que é necessário o exame angiográfico para a sua distinção, originadas nas terminações nervosas de capilares. As hemorragias nas camadas mais profundas da retina são vistas como manchas arredondadas e borradas como expostas na figura 2.5 (c), são resultado de infartos retinianos hemorrágicos (KANSKI, 2012).

Figura 2.5: Hemorragias retinianas. a) Na camada de fibras nervosas, b) Intra-retinianas e c) Camadas profundas da retina.

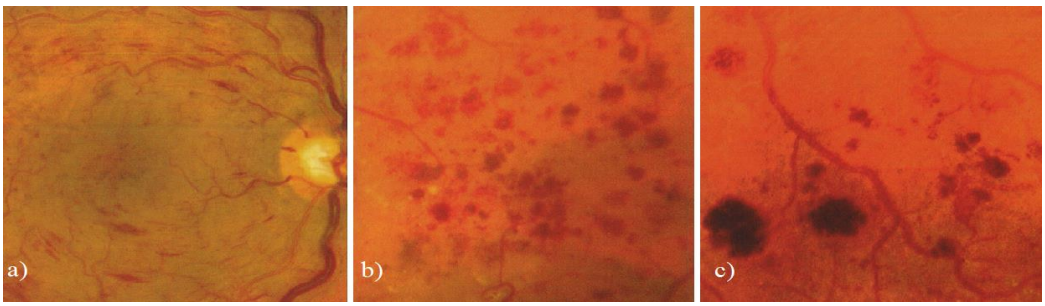

Fonte: (KANSKI, 2012).

Existem também exsudatos moles, observados na figura 2.6, que são denominados comumente de manchas algodonosas. Lesões esbranquiçadas com bordas borradas compostas de dendritos neuronais, são presentes na camada das fibras nervosas, originadas após a ruptura de axônios nervosos, causando perda permanente dessas fibras (KANSKI, 2012).

Figura 2.6: Imagem de fundo de olho com manchas algodonosas.

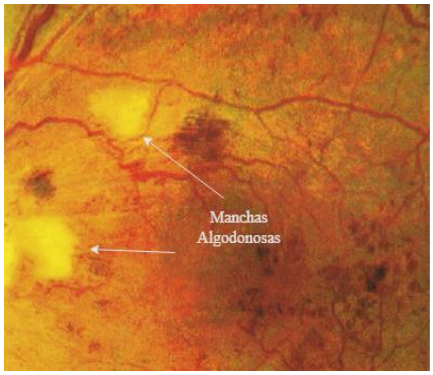

Fonte: (KANSKI, 2012).

Anomalias microvasculares intra-retinianas (AMIR) são mais um dos achados da retinopatia, são chamados *shunts* e têm aparência de pequenas linhas vermelhas, como apresentado na figura 2.7, que conectam as arteríolas às vênulas, estando assim localizadas nas áreas de menor circulação sanguínea capilar (ARAGÃO, 2013).

Figura 2.7: Imagem de fundo de olho com anomalias microvasculares intra-retinianas.

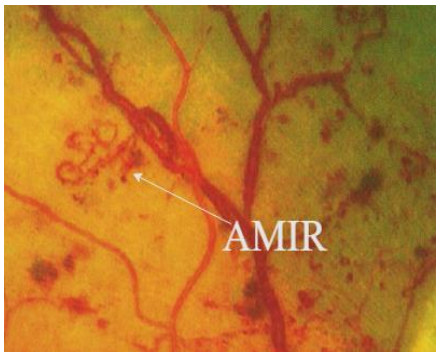

Fonte: (KANSKI, 2012).

A neovascularização é encontrada na fase mais grave de RD, podendo levar à cegueira acarretada pela hemorragia vítrea e descolamento tracional da retina. É decorrente da tentativa de revascularização da retina com os vasos danificados pela quebra da barreira hemato retiniana, causando um desequilíbrio na produção de fatores de crescimento angiogênicos e antiangiogênico

(KANSKI, 2012). Na figura 2.8 é apresentada uma retina contendo vários novos vasos.

Figura 2.8: Imagem de fundo de olho com neovascularização.

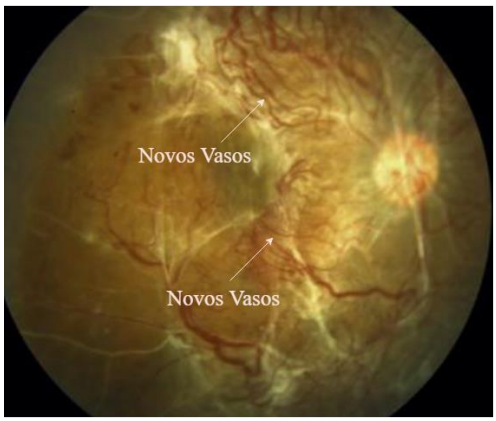

Fonte: Adaptado de *Ophthalmology: Current and Future Developments: Diagnostic Atlas of Retinal Diseases* (2017).

O Conselho Internacional de Oftalmologia (*International Council of Ophthalmology- ICO*) (2017), classifica a retinopatia diabética em dois estágios, baseados nos achados clínicos já mencionados. O inicial é chamado de retinopatia diabética não proliferativa (RDNP), essa fase é dividida em três categorias, sendo ela a não proliferativa leve, onde a patologia presente são apenas os microaneurismas, a fase RDNP moderada apresenta microaneurismas, edema macular, exsudatos duros e moles e hemorragias intra-retinianas, porém em menor escala do que na terceira categoria, a não proliferativa severa, esta apresenta as mesmas patologias que a categoria anterior, com acréscimo da AMIR. O estágio mais avançado da retinopatia é a proliferativa, que apresenta os mesmos aspectos da não proliferativa severa com acréscimo da neovascularização ou de hemorragias vítreas.

3. PROCESSAMENTO DIGITAL DE IMAGENS

O processamento digital de imagens (PDI), segundo Gonzalez e Woods (2010), é um meio de realizar o processamento de uma imagem digital, de forma a alcançar um determinado objetivo, utilizando ferramentas computacionais. Dessa forma, nessa seção serão descritas as técnicas de PDI utilizadas para realizar a detecção automática dos exsudatos duros.

O primeiro conceito a ser entendido é o de *pixel*, que se trata de um elemento que possuirá coordenadas (x,y) relativas a sua posição em linha e coluna de uma imagem. Cada *pixel* irá conter um valor referente a informação nesse determinado local, podendo ser informação de cor ou intensidade, ou nível de cinza (SOLOMON, 2011).

Podemos definir imagem digital como uma matriz finita onde cada elemento será um *pixel* definido pela função *f(x,y)*, onde *x* e *y* são os dados de coordenadas espaciais no plano bidimensional e a amplitude de *f* irá corresponder a informação de intensidade naquela posição específica (GONZALEZ; WOODS, 2010).

A intensidade é o único atributo de uma imagem monocromática, comumente chamada de nível de cinza. Se trata da variação de luz monocromática que vai do preto para tons de cinza até alcançar o branco, essa informação é representada pelos valores de 0, que seria o preto, até 255, que representa o banco. A variação dos valores de luz que vai do preto até o branco é denominada de escala de cinza (GONZALEZ; WOODS, 2010), como ilustrado na figura 3.1 essa variação pode ser observada.

Figura 3.1: Escala de cinza.

Fonte: *Mathworks* (2019).

O processamento de imagens é um meio de tratar e manipular a imagem. Por este motivo, na área médica os conceitos de PDI vem sendo cada vez mais utilizados para disponibilizar aos usuários, clínicos ou médicos especialistas,

uma ferramenta capaz de realizar tanto o realce de imagens, retirando ruído e aumentando o contraste, como a segmentação automática de estruturas de interesse, a quantificação, onde algoritmos são aplicados às imagens segmentadas para a extração de informações essenciais para diagnósticos, tais como tamanho, textura, formato e ângulo (BANKMAN, 2008).

Na oftalmologia, imagens de fundo de olho obtidas através do exame de retinografia contém informações pertinentes a várias patologias oculares como glaucoma, retinopatia diabética, maculopatia entre outras, exercendo um papel importante no diagnóstico. Dessa forma, vários estudos realizando o aprimoramento da imagem e a segmentação de características importantes para o diagnóstico vêm sendo desenvolvidos (WALTER, 2002).

A segmentação de exsudatos duros é essencial para o diagnóstico de retinopatia diabética, visto que são um dos primeiros achados da patologia e são também um sinal da existência de edema macular, que é responsável pela diminuição da acuidade visual dos indivíduos portadores de RD (JOSHI; KARULE, 2018). A detecção dessas lesões são realizadas em duas etapas, a primeira é relacionada à melhoria da qualidade da imagem da retinografia, a segunda é a extração de características como disco óptico e os exsudatos.

3.1. APRIMORAMENTO DE IMAGENS DIGITAIS

Imagens de retinografia, como já mencionado, apresentam ruídos, iluminação não uniforme e baixo contraste, dificultando a captação de objetos de interesse. O objetivo deste tópico é discorrer sobre os conceitos e técnicas de processamento de imagens utilizadas para o aperfeiçoamento da retinografia com o objetivo de realçar as características a serem extraídas.

A imagem obtida na retinografia apresenta o que chamamos de cor verdadeira, e segundo Solomon (2011), as imagens coloridas são resultado da combinação de um ou mais canais de cor. A representação utilizada para especificar a natureza dos canais de cores é o modelo de cor. Quando uma imagem está em escala de cinza como observado na figura 3.2 (a), ou binária, imagem onde os *pixels* possuem apenas valor 1, para branco, ou 0 para preto, figura 3.2 (b), elas são representadas por um vetor 2D, que irá apresentar um

valor associado a intensidade naquele local. Imagens com cor podem ser representadas pelo modelo RGB,(Figura 3.2 (c)), que é a combinação de três canais de cores, onde cada canal será relacionado a um valor numérico, sendo assim, cada *pixel* terá a informação de três canais, formando um vetor 3D.

Figura 3.2: Modelos de cor na imagem, a) Imagem em escala de cinza, b) Imagem binária e c) Imagem no modelo RGB.

Fonte: Adaptada de Gonzalez e Woods (2010).

O modelo de cor RGB é baseado no sistema cartesiano de coordenadas, onde cada componente do sistema será um canal de cor, vermelho (*Red*), verde (*Green*) ou azul (*Blue*). Dessa forma, uma imagem representada nesse modelo pode ser decomposta em três imagens, cada uma associada a um canal de cor primária, e quando alimentadas a um monitor, estas três imagens combinadas irá formar uma imagem colorida, ilustrado na figura 3.3 (GONZALEZ; WOODS, 2010).

Figura 3.3: Geração de uma imagem no modelo RGB.

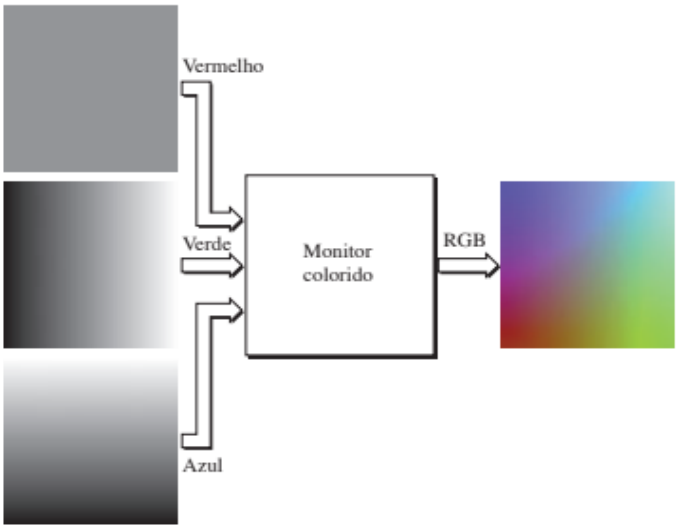

Fonte: GONZALEZ; WOODS (2010).

O contraste é definido por Gonzalez e Woods (2010) como “diferença entre os níveis superior e inferior de intensidade presentes em uma imagem”, logo, quando uma imagem exibe baixo contraste, ela tem o aspecto cinzento, desbotado e sem brilho, o que pode dificultar a visualização de características importantes na imagem, necessitando da aplicação de técnicas capazes de realçar suas informações.

O histograma é uma ferramenta capaz de manipular uma imagem de forma a realizar o realce da mesma. Se trata de uma função discreta representada por $h(r_k) = n_k$,onde r_k é o *k-ésimo* valor de intensidade e n_k é o número de *pixels* na imagem com intensidade de r_k (GONZALEZ; WOODS, 2010). Ou seja, ele irá mostrar graficamente a frequência relativa com que cada valor de intensidade dos *pixels* aparece em relação aos próprios valores (SOLOMON, 2011). Na figura 3.4 podemos analisar a diferença do comportamento do histograma para cada tipo de imagem.

Figura 3.4: Imagens e seus respectivos histogramas, a) Imagem escura, b) Imagem clara, c) Imagem com baixo contraste e d) Imagem com alto contraste.

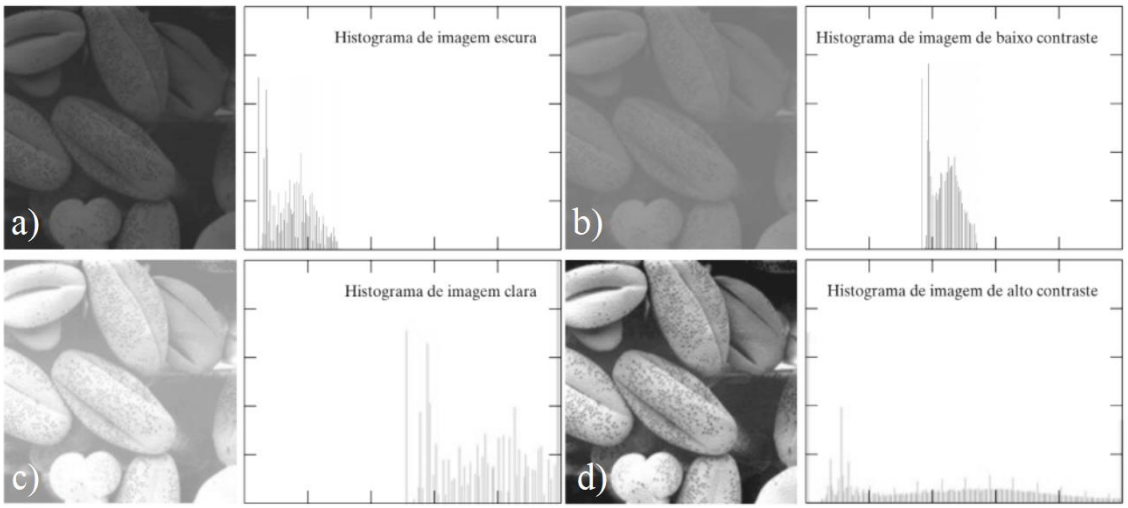

Fonte: GONZALEZ; WOODS (2010).

A equalização do histograma é a técnica mais comum para realce de contraste de um imagem. O método oferece um meio de modificar a variação de intensidades realizando um mapeamento não uniforme, de forma que seu histograma apresente uma distribuição uniforme (SOLOMON, 2011), como observada na figura 3.4 (d).

Outra ferramenta do aprimoramento de imagens é a aplicação de filtros. Como mencionado anteriormente, o ruído pode comprometer a informação presente na imagem, logo se faz necessária a aplicação de filtros para a sua remoção. Para o entendimento do funcionamento dos filtros, é necessário entender o conceito de vizinhança de *pixels* (SOLOMON, 2011).

Um *pixel* de posição (x,y) tem quatro vizinhos horizontais e verticais, conforme a figura 3.5, eles são N, S, L e O, esse conjunto é denominado *vizinhança-4*. Ele também terá quatro vizinhos diagonais, NO, NE, SO e SE, que juntos com os *pixels* da *vizinhança-4* formam a *vizinhança-8. Pixels* cuja posição esteja na borda da imagem, tem seus vizinhos fora dela (GONZALEZ; WOODS, 2010).

Figura 3.5: Vizinhança de um *pixel*.

NO	N	NE
O	(x,y)	L
SO	S	SE

Fonte: Produzido pelo autor.

O filtro de mediana irá realizar a substituição do valor do *pixel* na posição *(x,y)* pelo valor da mediana dos níveis de intensidade dos *pixels* de sua vizinhança, dessa forma, preserva detalhes de alta intensidade, como bordas, enquanto elimina ruído, ou seja, retira ruído sem causar grandes borramentos na imagem, como percebido na figura 3.6. A mediana do valor é o número no qual metade dos valores do seu conjunto de números é menor que ele, e a outra metade é maior (SOLOMON, 2011).

Figura 3.6: Aplicação do filtro de mediana em imagem com ruído.



Fonte: GONZALEZ; WOODS (2010).

3.2. EXTRAÇÃO DE CARACTERÍSTICAS

Após o aprimoramento da imagem, será realizada a etapa de extração de características, que tem por objetivo retirar da imagem todas as informações pertinentes, para isso, são utilizadas técnicas de manipulação de imagens descritas a seguir.

A morfologia matemática é uma ferramenta capaz de extrair e identificar componente de uma imagem que são úteis na descrição e representação da mesma, baseada em características como forma e bordas através de operações nos conjuntos de *pixels*. Essas operações são realizadas entre uma imagem e um elemento estruturante (EE), que é um pequeno conjunto matricial formado por *pixels*, capaz de varrer uma imagem em busca de propriedades de interesse (GONZALEZ; WOODS, 2010). No processamento morfológico é importante que a escolha do EE seja adequada para a sua aplicação, dependendo do objetivo do processamento. Dentre as operações morfológicas, os conceitos de erosão e dilatação são os mais importantes, pois estas são as operações base para todas as outras, como abertura, fechamento, todas descritas a seguir na perspectiva de uma imagem binária (SOLOMON, 2011).

A erosão de uma imagem A pelo elemento estruturante B é denotada por $A \ominus B$, nada mais é do que uma operação na qual o *pixel* central do elemento estruturante é sobreposto aos *pixels* da imagem de valor 1, e, caso algum *pixel* da vizinhança contida dentro do EE apresenta valor 0, então o *pixel* no qual o centro do EE está posto se torna 0 (SOLOMON, 2011), como exposto na figura 3.7.

Figura 3.7: Operação Morfológica de Erosão, a) Objeto A, b) Elemento estruturante B e c) Resultado da erosão de A por B.

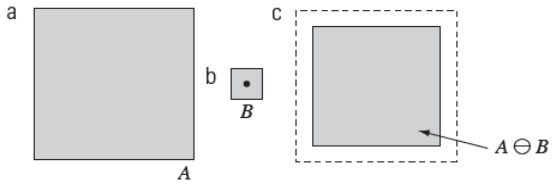

Fonte: Adaptado de Gonzalez e Woods (2010).

A operação de dilatação da imagem A pelo elemento estruturante B, denotado por $A \oplus B$, é similar a erosão, porém ao colocar o *pixel* central

do EE no *pixel* de valor 1, se algum *pixel* da vizinhança contida no EE tiver o valor 0, este se tornará 1(SOLOMON, 2011). Na figura 3.8 podemos observar o resultado dessa operação em um objeto.

Figura 3.8: Operação Morfológica de Dilatação, a) Objeto A, b) Elemento estruturante B e c) Resultado da dilatação de A por B.

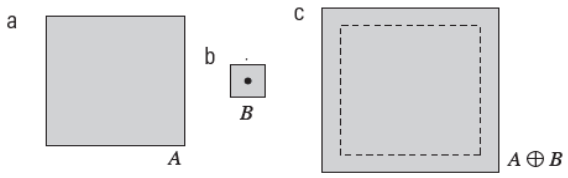

Fonte: Adaptado de Gonzalez e Woods (2010).

A próxima operação é a abertura de uma imagem A pelo elemento estruturante B, denotada por A∘B=(A⊖B)⊕B, ou seja, se trata de uma erosão seguida por uma dilatação com o mesmo EE. É capaz de remover pequenos objetos isolados ao ser aplicado em uma imagem, além de suavizar contornos e quebrar ligações pequenas entre regiões (SOLOMON, 2011), como ilustrado na figura 3.9.

Figura 3.9: Operação Morfológica de Abertura, a) Objeto A, b) Elemento Estruturante B, c) Resultado da erosão e d) Resultado da abertura de A por B.

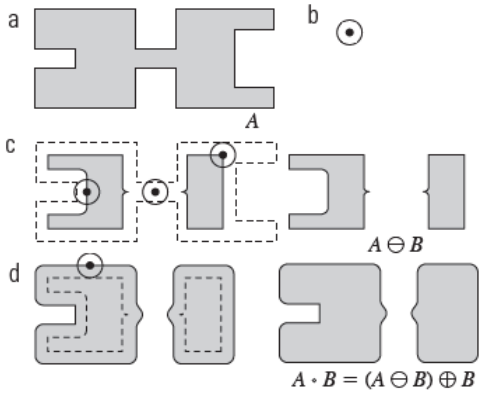

Fonte: Adaptado de Gonzalez e Woods (2010).

A operação de fechamento de uma imagem A pelo EE B, é denotada por A▪B=(A⊕B)⊖B, sendo uma dilatação seguida por uma erosão com o mesmo EE. Ao aplicada em uma imagem, essa operação é capaz de preencher pequenos buracos da imagem e fechar pequenos espaços entre regiões, como observado na figura 3.10 (SOLOMON, 2011).

Figura 3.10: Operação Morfológica de Fechamento, a) Objeto A, b) Elemento Estruturante B, c) Resultado da dilatação e d) Resultado do fechamento de A por B.

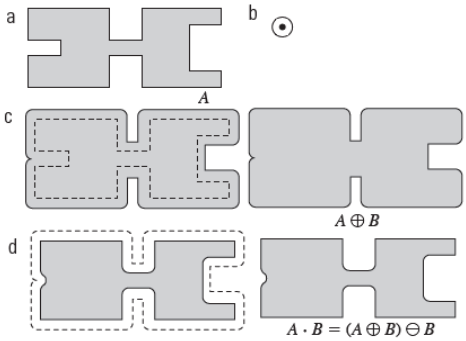

Fonte: Adaptado de Gonzalez e Woods (2010).

Outra ferramenta utilizada para extração de informação é a limiarização por intensidade (figura 3.11). Segundo Solomon (2011), trata-se de uma técnica de binarização das imagens, onde é escolhido um limiar de intensidade, de forma que os *pixels* da imagem que possuírem o valor de intensidade maior que esse limiar apresentaram o valor 1 (branco), e todos os *pixels* abaixo desse valor se tornam 0 (preto). A técnica de limiarização global é o processo onde o limiar de binarização L é aplicado na imagem inteira, e a técnica adaptativa é quando o limiar L é modificado ao longo da imagem dependendo de sua posição (GONZALEZ; WOODS, 2010).

Figura 3.11: Limiarização por Intensidade, a) Imagem original e b) Imagem binarizada.



Fonte: *Mathworks* (2019).

Um dos métodos utilizados na segmentação de caracteristícas é a transformada de Hough, técnica capaz de detectar padrões descontínuos. A transformada utiliza um processo de eleição de votos na detecção de círculos, onde esses votos representam os pontos onde possam existir círculos na imagem digital. Então uma matriz irá acumular esses votos, quando o valor for máximo para aquele ponto (DUARTE, 2003).

4. SEGMENTAÇÃO AUTOMÁTICA DE EXSUDATOS DUROS

Nesta seção é apresentada a estratégia desenvolvida com o objetivo da segmentação dos exsudatos duros em uma imagem de retinografia, para isto, foram seguidos os passos descritos na figura 4.1, com três etapas, o pré-processamento, etapa de aprimoramento da imagem; o processamento, onde foi realizada a extração de características e o pós-processamento, apresentando a imagem final com os exsudatos detectados.

Figura 4.1: Diagrama de Blocos.

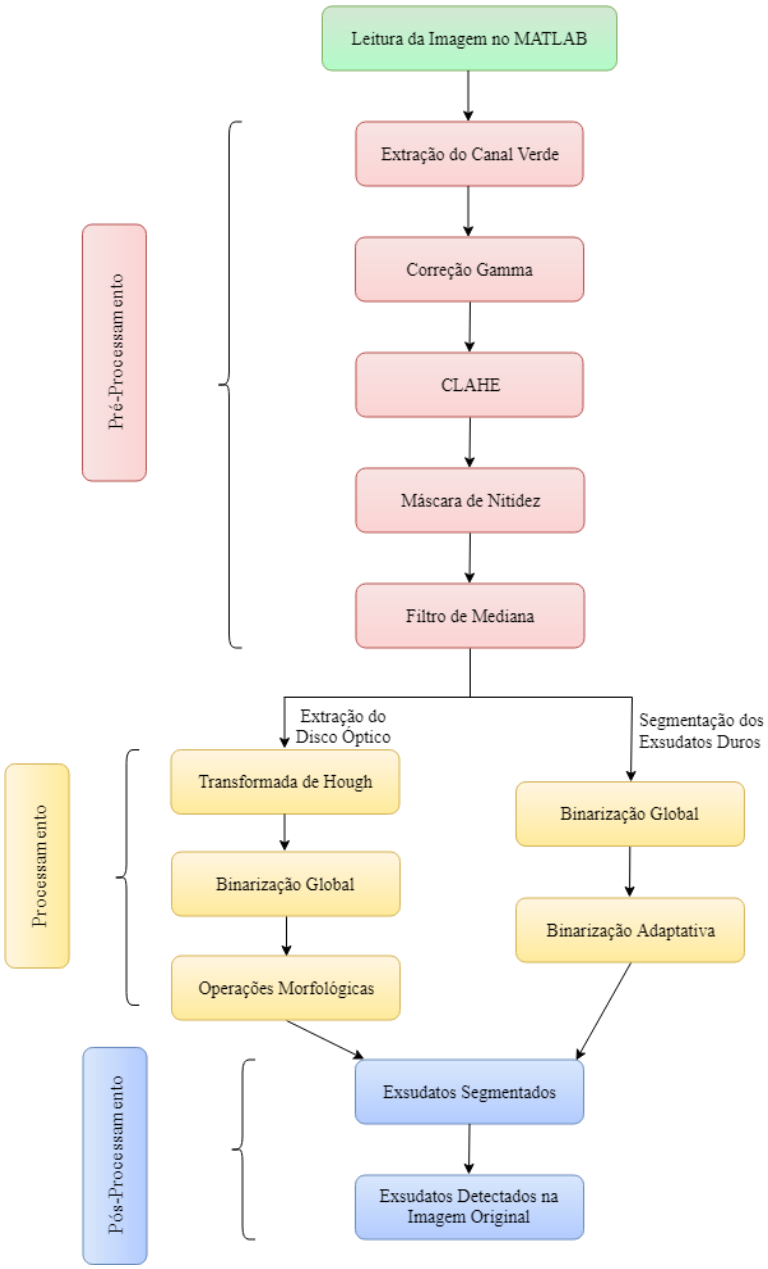

Fonte: Produzido pelo autor.

4.1. BASE DE DADOS E FERRAMENTA DE DESENVOLVIMENTO

4.1.1. Base de dados

Para esse trabalho, as imagens utilizadas foram retiradas da DIARETDB1, uma base de dados pública que é amplamente utilizada no desenvolvimento de algoritmos de detecção de retinopatia diabética por apresentar o *ground truth,* que seriam as informações dos achados da retinopatia diabética como microaneurismas, exsudatos duros e moles e hemorragias intra-retinianas. Ao usar essa base de dados e seus protocolos, vários métodos diferentes podem ser comparados, tornando assim, essa base o padrão ouro da literatura nesse campo de pesquisa (KAUPPI, 2007).

As imagens do banco de dados DIARETDB1 foram captadas por uma camêra digital de fundo com 50º de FOV (*field of view*), aplicando diferentes configurações de captação, de forma que as imagens sejam comparáveis, podendo assim, ser usadas para avaliar o desempenho de técnicas de detecção de RD. São 89 imagens de fundo de olho, contendo 1500 x 1152 *pixels* e de cor verdadeira, das quais 46 apresentam exsudatos duros (KAUPPI, 2007). A figura 4.2 (a) apresenta uma das imagens do banco de dados com a presença de exsudatos.

As marcações dos achados patológicos da RD, consideradas como *ground truth*, exibidos na figura 4.2 (b), foram realizadas por quatro especialistas que possuem formação médica e experiência em oftalmologia. Estas foram realizadas manualmente utilizando um *software* capaz de realizar anotações em imagens. Nas imagens com marcações, existem diferenças de intensidades nas regiões consideradas exsudatos duros, isso se deve ao fato de que houve discordância entre os oftalmologistas em algumas áreas, dessa forma, quanto mais claros são os *pixels* na região, significa que mais especialistas estão de acordo com a presença de exsudatos, caso os *pixels* estejam com intensidade menor, menos especialistas concordaram com a presença de exsudatos na área (KAUPPI, 2007). Nesse trabalho, foram considerados como exsudatos duros as marcações nas quais pelo menos três dos quatro especialistas estavam de acordo.

Figura 4.2: Banco de dados DIARETDB1, a) Imagem do banco de dados e b) Marcações dos exsudatos duros.

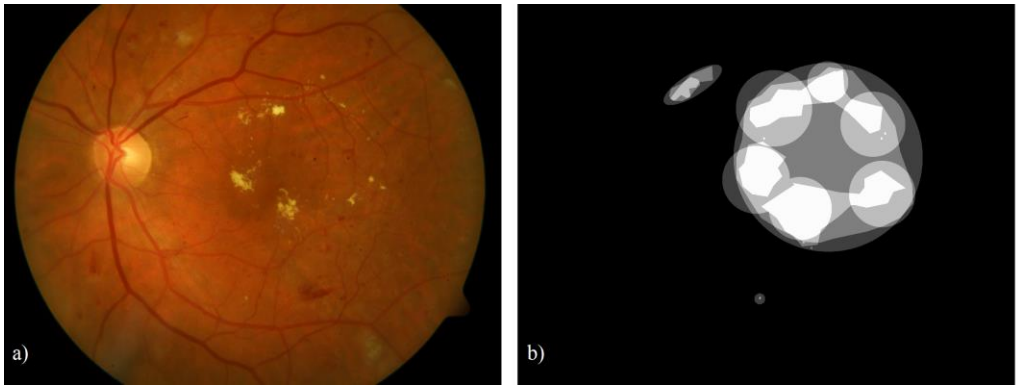

Fonte: KAUPPI (2007).

4.1.2. Ferramenta de desenvolvimento

A ferramenta de desenvolvimento escolhida para elaborar o algoritmo de detecção de exsudatos foi o MATLAB. Se trata de um ambiente de programação que possui uma linguagem própria, além de apresentar *toolboxes*, que são ferramentas pré-implementadas para realizar atividades específicas (SOLOMON, 2011).

O MATLAB possui um ambiente de programação ideal para análises interativas e desenvolvimento de processos, apresentando uma linguagem de programação capaz de expressar matrizes e vetores matemáticos diretamente. Além disso, o ambiente de edição livre do *software* permite que o desenvolvedor combine seus códigos, apresente as informações de saída, e realize comentários em um só espaço executável (MATHWORKS, 2019).

Os *toolboxes* disponíveis na ferramenta de desenvolvimento são desenvolvidos por profissionais e rigorosamente testados, de forma que sua documentação é apresentada de forma simples e de fácil entendimento (MATHWORKS, 2019). O *Image Processing* é um *toolbox* que o MATLAB possui, se trata de um conjunto de ferramentas para o processamento de imagens que serão utilizados neste trabalho para os fins já mencionados.

4.2. PRÉ-PROCESSAMENTO

Nessa seção será mostrado como foi realizado o aprimoramento das imagens de retinografia da base de dados diaretdb1, utilizando as técnicas descritas do tópico 3.1.

4.2.1. Extração do canal verde

Após a leitura da imagem, no modelo de cor RGB, os três canais são analisados separadamente, para que seja escolhido o canal mais apropriado para os demais processamentos. A figura 4.3 mostra a imagem original e os três canais decompostos.

Figura 4.3: Extração dos canais de cor, a) Imagem Original, b) Canal R- vermelho, c) Canal G- verde e d) Canal B- azul.

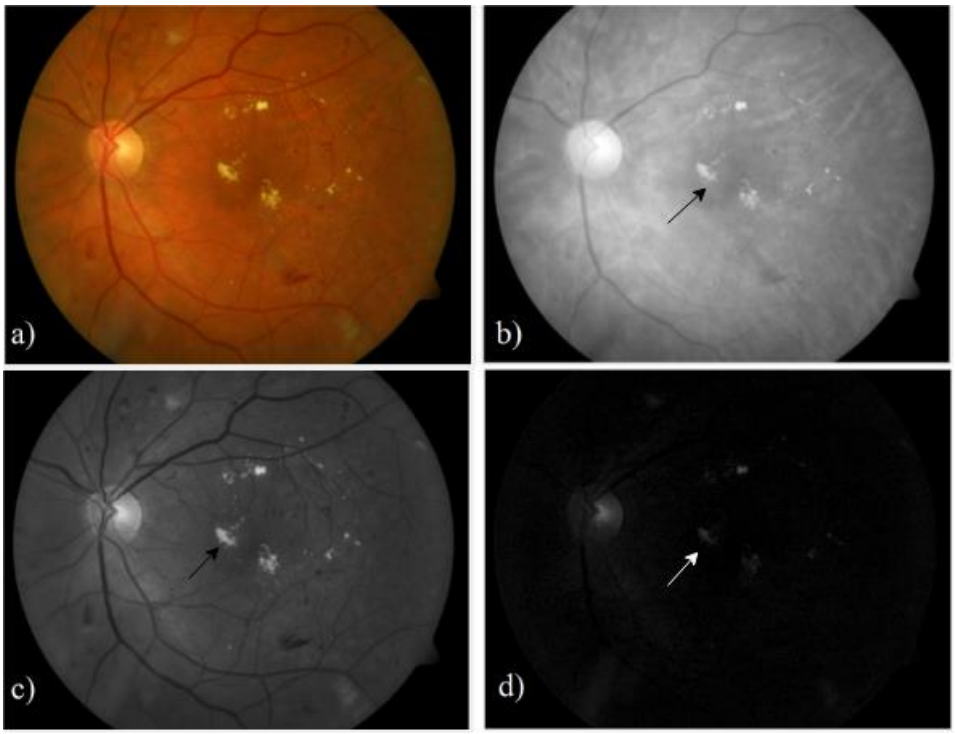

Fonte: Produzido pelo autor.

Ao analisar as três imagens das bandas de cor, pode ser observado que o canal verde apresenta melhor informação de exsudatos. Fato sustentado na literatura por Hire e Shinde (2017), Joshi e Karule (2018) e outros autores que também realizaram a extração do canal verde da imagem de retinografia. Eles observaram que esse canal era o que apresentava maior contraste entre os

exsudatos e o fundo da imagem, sendo assim, este foi escolhido para processamentos neste trabalho.

4.2.2. Correção gamma

Nessa etapa será realizada a correção gamma, que se trata de um processo no qual é feita uma compensação das características de saída não lineares dos sistemas de exibição dos monitores de computadores. Essa correção é obtida através do mapeamento das intensidades da imagem do canal verde, usando a inversa de uma transformada *power law* (gamma) antes de enviar a imagem para o dispositivo de exibição, garantindo que esta esteja sendo exibida corretamente (MCREYNOLDS; BLYTHE, 2005).

A transformada *power law* age de forma que cada valor de *pixel* da imagem seja aumentado a uma potência fixa (SOLOMON, 2011). Dependendo do valor dessa potência, os componentes da imagem de intensidade maior ficam mais claros, ou os de intensidade menor ficam mais escuros (COSTA, 2018). Tal correção foi aplicada na imagem para que houvesse um clareamento nesta, mantendo, ainda assim, o contraste entre os exsudatos e o *background*, (Figura 4.4).

Figura 4.4: Aplicação da Correção Gamma, a) Banda verde e b) Correção gamma da imagem a.

Fonte: Produzido pelo autor.

4.2.3. *Contrast limited adaptive histogram equalization* - CLAHE

As imagens apresentam também iluminação não uniforme, e mesmo sendo escolhida a banda verde que exibe melhor contraste, foi necessário que fosse feito um aumento deste para uma melhor visualização das lesões. Para isto, foi aplicado na imagem o *Contrast Limited Adaptive Histogram Equalization* -

CLAHE, que nada mais é que uma equalização de histograma adaptativa. Estratégia utilizada na literatura por Long (2019), Franklin e Rajan (2014), Sindhura (2016) e Nugroho (2015), pois apresenta excelente resultado na correção de iluminação (Figura 4.5) .

Figura 4.5: Aplicação do CLAHE.

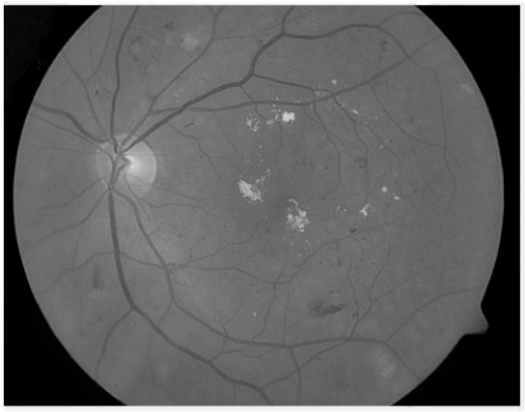

Fonte: Produzido pelo autor.

O histograma geral de uma imagem pode ter uma larga distribuição, enquanto o histograma local de uma região pode apresentar um comportamento diferente. Por este motivo, equalização de histograma adaptativa age de forma a processar as regiões da imagem dependendo de suas propriedades locais (SOLOMON, 2011). O CLAHE opera em pequenas regiões da imagem intituladas blocos, onde cada um deles tem seu contraste realçado, de forma que o histograma desse bloco corresponda ao histograma especificado pelo parâmetro de distribuição (MATHWORKS, 2019).

4.2.4. Máscara de nitidez

Na tentativa de aumentar a nitidez da imagem e realçar as bordas dos exsudatos, essa máscara foi aplicada no resultado obtido do CLAHE. Através de uma estratégia chamada de *unsharp filtering*, que é basicamente a subtração da imagem original por uma versão desta borrada, isto é feito para que os componentes de alta frequência da imagem, nesse caso os exsudatos, fossem realçados (Figura 4.6) (SOLOMON, 2011).

Figura 4.6: Máscara de nitidez.

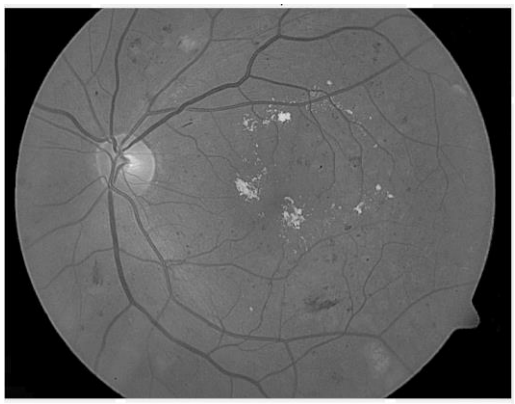

Fonte: Produzido pelo autor.

4.2.5 filtro de mediana

Um dos processos fundamentais do aprimoramento de imagem é a aplicação de filtros para remoção de ruído. Em estudos desenvolvidos com o propósito da detecção de lesões na retina causadas por retinopatia diabética, como Franklin e Rajan (2014), Walvekar e Salunke (2015), Hire e Shinde (2017) e Saeed (2019), existiu um consenso de que o melhor filtro a ser aplicado seria de mediana, como mencionado no tópico 3.1, ideal para remoção de ruído sem que haja borramento das bordas. A figura 4.7 (a) exibe a imagem original sem processamento sendo convertida para escala de cinza, na figura 4.7 (b) ilustra o efeito do filtro de mediana na imagem de retinografia, sendo ela consequentemente a imagem pré-processada.

Figura 4.7: Aplicação do Filtro de Mediana. a) Imagem convertida para a escala de cinza e b) Imagem obtida pela filtragem.

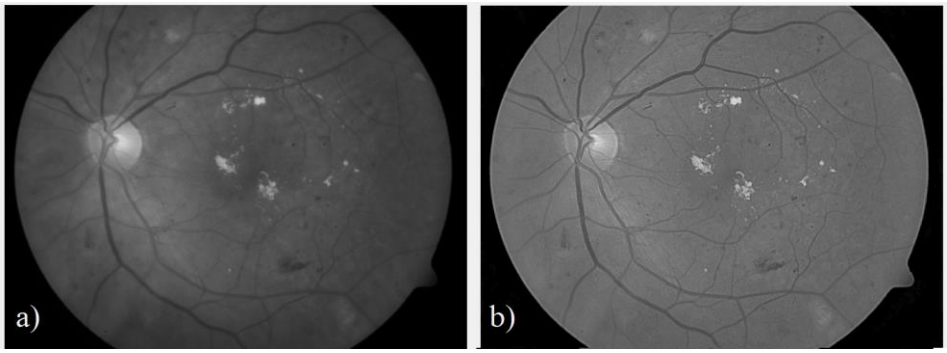

Fonte: Produzido pelo autor.

4.3. PROCESSAMENTO

Nessa etapa, a imagem resultante do pré-processamento passou por técnicas para extração de características de um fundo de olho, o disco óptico foi segmentado, e logo após, os exsudatos foram detectados através da limiarização da imagem do pré-processamento, a imagem final foi obtida.

4.3.1. Extração do disco óptico

Um dos maiores desafios da detecção de exsudatos em imagens de fundo de olho é que o disco óptico (DO) possui intensidade semelhante à das lesões. Por esse motivo, foi necessário o desenvolvimento de um algoritmo capaz de realizar a extração do disco óptico. Autores como Somkuwar (2015), Prentašić e Lončarić (2016) e Long (2019) utilizaram uma função capaz de reconhecer formas em uma imagem, denominada a Transformada de Hough. A figura 4.8 apresenta o disco óptico detectado após a aplicação da transformada.

Figura 4.8: Imagem com o DO detectado.

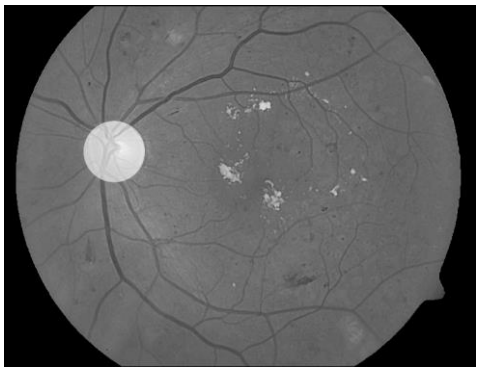

Fonte: Produzido pelo autor.

Como o disco óptico inserido na imagem apresenta uma alta intensidade, foi realizada uma limiarização por intensidade de forma que a imagem ficará semelhante à exposta na figura 4.9 (a), em seguida foi aplicada uma operação morfológica de abertura com o elemento estruturante de raio pouco menor que o disco óptico, para eliminar todas as informações menores que o DO, gerando assim uma máscara contendo apenas este, (Figura 4.9 (b)).

Figura 4.9: Máscara do DO, a) Imagem contendo informações de exsudatos e b) Imagem após abertura com apenas DO.



Fonte: Produzido pelo autor.

4.3.2. Segmentação de exsudatos duros

Por fim, os exsudatos duros foram segmentados. Na literatura são utilizadas quatro estratégias principais, detecção de bordas, classificadores, crescimento de região e limiarização por intensidade. Para esse trabalho, a estratégia escolhida foi a de limiarização, utilizando conceitos mencionados por Moghaddam e Cheriet (2010), onde mostraram em seu estudo que a combinação de uma técnica de binarização global combinada a uma técnica adaptativa pode melhorar significativamente o resultado da binarização (LONG, 2019).

Nesse trabalho foi utilizado o método Otsu, proposto por Nobuyuki Otsu em 1979, como técnica de binarização global (figura 4.10 (a)), técnica esta baseada em cálculos realizados no histograma da imagem de forma a minimizar a soma das variações entre as classes de intensidade dos *pixels* (GONZALEZ; WOODS, 2010). Para a binarização adaptativa (Figura 4.10 (b)), um método de estatística de primeira ordem local foi empregado, onde foi calculado a média das intensidades na vizinhança do *pixel* para escolher o valor de limiar daquele local (*MATHWORKS*, 2019).

Figura 4.10. Técnicas de Binarização. a) Binarização global e b) Binarização adaptativa.

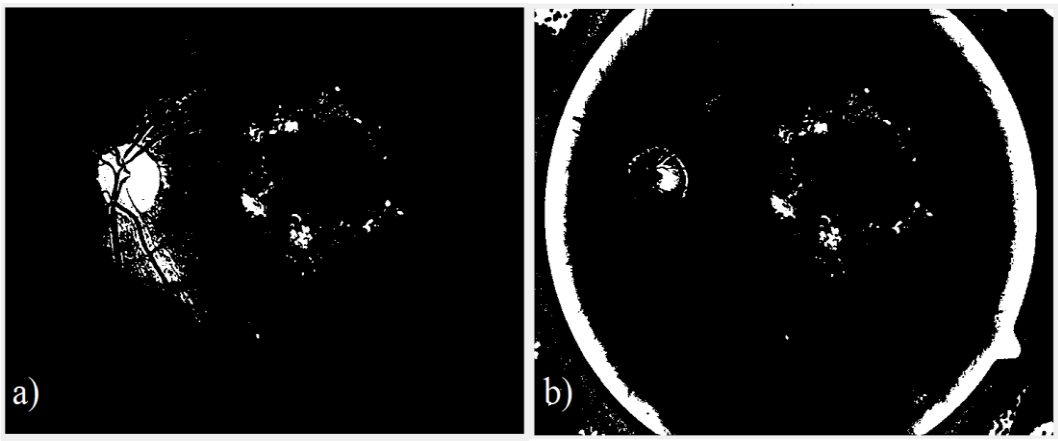

Fonte: Produzido pelo autor.

A imagem final contendo os exsudatos segmentados foi resultado da multiplicação das imagens acima subtraídas pela máscara contendo o disco óptico. Isso porque os *pixels* pretos representam 0 e os brancos 1, então em regiões onde apenas uma das imagens apresentou *pixels* brancos, como resultado de limiarização de áreas mais claras não correspondentes a exsudatos, esses *pixels* se tornaram 0, ou seja, foram eliminados da limiarização. O resultado final da binarização (Figura 4.11 (a)) e o ideal feito pelos especialista (Figura 4.11 (b)) foi comparado.

Figura 4.11: Exsudatos Segmentados. a) Resultado obtido pela segmentação e b) *Ground truth* pela base de dados.

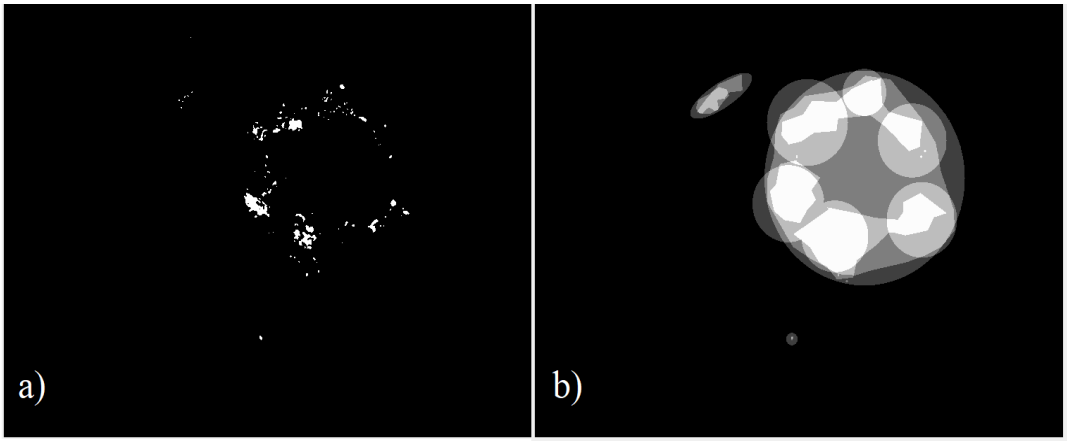

Fonte: Produzido pelo autor.

4.4. PÓS-PROCESSAMENTO

Nessa etapa os exsudatos segmentados, formam uma máscara com sua localização, e foram sobrepostos a uma imagem semelhante a original ainda no espaço RGB. As regiões com cor azul representam os exsudatos detectados pelo algoritmo nas imagens de retinografia, de forma que os especialistas realizando o exame, possam analisar mais facilmente os exsudatos duros (Figura 4.12).

Figura 4.12: Imagem final com exsudatos detectados.

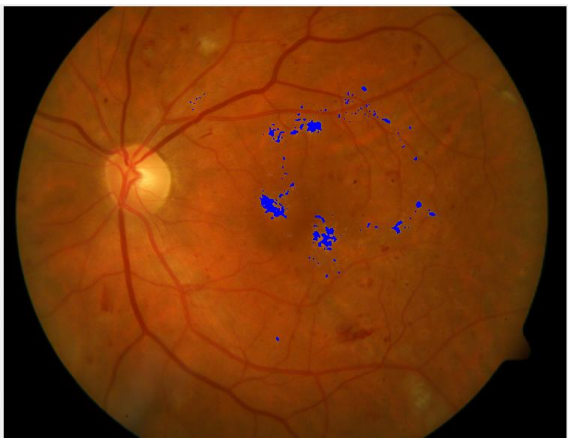

Fonte: Produzido pelo autor.

5. RESULTADOS

Os resultados da execução desse algoritmo aplicado na base de dados DIARETDB1 foram obtidos a partir de comparações com o *ground truth* criado pelos especialistas. Dessa forma, foram utilizadas quatro variáveis para analisar cada *pixel* da imagem dos exsudatos segmentados, como: verdadeiro positivo (VP), que ocorre quando um *pixel* é corretamente identificado como exsudato, verdadeiro negativo (VN), quando um *pixel* é corretamente identificado como não exsudato, falso positivo (FP), ocorre quando um *pixel* é identificado erroneamente como exsudato, e por fim, falso negativo (FN), que se trata dos *pixels* correspondentes a exsudatos que não foram identificados. Utilizando essas quatro variáveis, foram calculados os parâmetros de eficácia do algoritmo de segmentação de exsudatos. Esses parâmetros são:

$$Sensibilidade = VP/(VP + FN) \quad 5.1$$

$$Especificidade = VN/(VN + FP) \quad 5.2$$

$$Acurácia = (VN + VP)/(VN + VP + FN + FP) \quad 5.3$$

Sensibilidade se refere a capacidade do algoritmo identificar sem erros os exsudatos, utilizando os valores de *pixels* corretamente identificados como exsudatos pelos que deveriam ser exsudatos segundo a máscara construida pelos especialistas. A especificidade é semelhante a sensibilidade, porém referente aos pontos que não são exsudatos, quando o algoritmo ignora os pontos que não representam lesão, utilizando os valores de pontos corretamente ignorados em relação aos pontos que foram erroneamente captados pelo algoritmo. Para obter os *pixels* corretamente ignorados, foram utilizados os pontos que possuíam valores de intensidade semelhantes aos *pixels* considerados exsudatos e que não foram captados. A acurácia do algoritmo é referente a sua probabilidade de acerto, levando em consideração o que foi corretamente identificado em relação a todas as variáveis obtidas.

Dessa forma, a tabela 5.1 mostra os valores de verdadeiro positivo, verdadeiro negativo, falso positivo, falso negativo, sensibilidade, especificidade e acurácia do processamento de cada imagem contendo os exsudatos.

Tabela 5.1: Resultado de cada imagem da base de dados DIARETDB1.

Imagem	VP	VN	FP	FN	SEN	ESP	ACC
1	1201	85252	80	1003	54,49%	99,91%	98,76%
2	570	51674	86	152	78,95%	99,83%	99,55%
3	448	73796	36	193	69,89%	99,95%	99,69%
4	2514	85315	45	978	71,99%	99,95%	98,84%
5	9365	57271	180	634	93,65%	99,68%	98,79%
6	1334	42123	9	246	84,43%	99,98%	99,42%
7	6709	38603	78	2248	74,90%	99,80%	95,12%
8	945	45812	124	97	90,69%	99,73%	99,53%
9	1028	36630	30	302	77,29%	99,92%	99,12%
10	316	43713	9	84	79,00%	99,89%	99,79%
11	1037	64795	64	303	77,39%	99,90%	99,45%
12	729	53062	20	115	86,37%	99,96%	99,75%
13	5884	47220	167	1025	85,15%	99,65%	97,80%
14	6881	72849	17	227	96,81%	99,98%	99,69%
15	6151	47009	56	1201	83,66%	99,88%	97,69%
16	6686	33558	229	43	99,36%	99,32%	99,33%
17	1370	44154	23	165	89,25%	99,95%	99,59%
18	1484	56367	356	681	68,55%	99,37%	98,24%
19	7727	62138	6	907	89,50%	99,99%	98,71%
20	1059	33364	25	223	82,61%	99,93%	99,28%
21	744	36151	9	89	89,32%	99,98%	99,74%
22	806	73438	1161	192	80,76%	98,44%	98,21%
23	511	45368	38	167	75,34%	99,92%	99,56%
24	3502	35836	47	841	80,64%	99,87%	97,79%
25	8455	45269	419	2600	76,48%	99,08%	94,68%
26	262	92488	172	84	75,72%	99,81%	99,72%
27	68	95632	1817	32	68,00%	98,14%	98,10%
30	24	76306	0	16	60,00%	100,00%	99,98%
31	34	57466	24	5	88,10%	99,96%	99,95%
33	54	64856	32	23	70,13%	99,95%	99,92%
34	18	56596	25	7	72,00%	99,96%	99,94%
35	148	48901	52	32	82,22%	99,89%	99,83%
38	735	41595	172	270	73,13%	99,59%	98,96%

40	19	34363	134	7	73,07%	99,61%	99,59%
44	118	47048	10	53	69,01%	99,98%	99,87%
52	110	55715	6	60	64,71%	99,99%	99,88%
53	1291	48400	18	589	68,67%	99,96%	98,79%
54	33	83521	35	16	67,35%	99,96%	99,94%
56	28	53718	0	6	82,35%	100,00%	99,98%
66	486	80433	1	138	77,88%	100,00%	99,83%
67	503	71333	30	213	70,25%	99,96%	99,66%
71	33	53393	79	17	66,00%	99,85%	99,82%
84	1453	51216	30	135	91,50%	99,94%	99,69%
85	606	66721	94	16	97,43%	99,86%	99,84%
86	43	72535	127	7	86,00%	99,83%	99,82%
Média					**78,67%**	**99,78%**	**99,14%**

Fonte: Produzido pelo autor.

O algoritmo desenvolvido neste trabalho apresentou os valores médios de 78,67% de sensibilidade, 99,78% de especificidade e 99,14% de acurácia. Além disso, o algoritmo foi capaz de realizar a segmentação dos exsudatos em 0.809 segundos. Uma comparação da estratégia implementada com alguns outros algoritmos na literatura para a segmentação de exsudatos foi apresentada na tabela 5.2.

Tabela 5.2: Comparação entre os métodos da literatura e o proposto.

Método	Sen	Esp	Acc
Roychowdhury et al. (2013)	74,20%	98,00%	-
Ranamuka et al. (2013)	75,00%	100,00%	99,88%
Cardenas et al. (2013)	62,70%	97,90%	-
Tamilarasi e Duraiswamy et al. (2013)	81,55%	98,00%	99,38%
Prentašić e Lončarić et al. (2015)	77,00%	-	-
Ruba et al. (2015)	78,60%	86,40%	82,00%
Xiao et al. (2015)	84,60%	94,40%	-
Ghaffar et al. (2016)	-	-	78,70%
Liu et al. (2017)	83,00%	75,00%	79,00%
Método Proposto	**78,67%**	**99,78%**	**99,10%**

Fonte: Produzido pelo autor.

Na tabela 5.2, o método proposto apresentou valores significativos de especificidade e acurácia em comparação aos outros métodos. A sensibilidade por sua vez, mesmo não apresentando um valor de desempenho relevante, está no intervalo dos métodos propostos na literatura.

6. CONCLUSÃO E TRABALHOS FUTUROS

Diante do fato que os estágios mais avançados da retinopatia diabética é uma das principais causas de cegueira em adultos em idade produtiva, é ideal que a patologia seja diagnosticada nos estágios iniciais. Dadas as condições da imagem de retinografia e que o número de profissionais especialistas não é suficiente para atender o grande público necessitado de acompanhamento, existe a necessidade de ferramentas de auxílio ao diagnóstico que possam diminuir o tempo do exame e melhorar a qualidade do atendimento ao paciente, além de serem úteis na triagem e acompanhamento destes.

Levando em consideração essas informações, esse trabalho apresentou um método capaz de realizar a segmentação de exsudatos duros, um dos primeiros achados da retinopatia diabética, de forma automática e com processamento dos dados ágil. Se trata de uma ferramenta para auxílio de diagnóstico onde o profissional de saúde poderá ver de forma destacada os exsudatos duros, trazendo facilidade e rapidez ao diagnóstico.

Diante do fato da existência de estruturas na imagem de fundo de olho com intensidade semelhante a dos exsudatos duros, a segmentação destes se torna uma atividade de difícil execução, porém o algoritmo proposto apresentou excelente especificidade, o que demonstra que o método não detecta falsos candidatos a exsudatos. Além disso, a ferramenta desenvolvida mostrou acurácia elevada. No todo o algoritmo apresentou resultados relevante comparados aos métodos desenvolvidos.

Como trabalho futuro, existe a perspectiva do estudos de novas técnicas de limiarização para melhor a segmentação dos exsudatos duros, como a segmentação de outros achados da retinopatia diabética, com o objetivo de melhorar mais ainda o auxílio prestado pela ferramenta ao médico especialista.

Será incluído um método de classificação utilizando as imagens com os exsudatos segmentados (objetos de interesse extraídos) com o objetivo de classificar os estágios do edema macular, achado da retinopatia diabética onde o número de exsudatos relacionado à sua gravidade, sendo a principal causa pela qual os pacientes com RD perdem a visão. Para a classificação dos objetos

de interesse, será utilizado o método de máquina de vetores de suporte (SVM). O SVM toma como entrada um conjunto de dados e prediz, para cada entrada dada, qual de duas possíveis classes a entrada faz parte, o que faz do SVM um classificador linear binário não probabilístico.

7. REFERÊNCIAS BIBLIOGRÁFICAS

AMERICAN DIABETES ASSOCIATION. **Diagnosis and Classification of Diabetes Mellitus. Diabetes Care**, [s.l.], v. 33, n. 1, p.62-69, 30 dez. 2009. American Diabetes Association. http://dx.doi.org/10.2337/dc10-s062.

AMERICAN DIABETES ASSOCIATION. **Standards of Medical Care of Diabetes, 2014**. Diabetes Care, New York, v. 37, Supl.1, p. s14-S80, 2014. Disponível em: <http://care.diabetesjournals.org/content/37/Supplement_1/S14.full>. Acesso em: 13 Maio 2019.

ARAGÃO, R. E. M.; FERREIRA, B. F. A.; PINTO, H. S. R. **Manifestações Oculares De Doenças Sistêmicas: Retinopatia Diabética**, Disciplina de Oftalmologia, Faculdade de Medicina da Universidade Federal do Ceará, 2013, p. 39-42. Disponível em:<http://www.ligadeoftalmo.ufc.br/arquivos/ed_-_retinopatia_diabetica.pdf> Acesso em 25 de abril de 2019.

ARTHUR, A. M.; IANO, Y.; TURUDA, P. D.; LARICO, R. F., ARTHUR, R. **Técnicas de análise da retina humana: revisão breve sobre os recursos e as renovações propedêuticas disponíveis à prevenção e o diagnóstico precoce das complicações vasculares da retina associadas às doenças sistêmicas.** Ensaios e Ciência: C. Biológicas, Agrárias e da Saúde, v. 15, n. 4, 2015.

BANKMAN, I. N. **Handbook of Medical Image Processing and Analysis**. 2. ed. San Diego: Elsevier, p.1000, 2008.

BARONE B.; RODACKI, M.; CENCI. M. C. P.; ZAJDENVERG, L.; MILECH, A.; OLIVEIRA, J. E. P. **Cetoacidose Diabética em Adultos – Atualização de uma Complicação Antiga.** Arq Bras Endocrinol Metab. 2007; 51(9):1434-47.

BENZAMIN, A.; CHAKRABORTY, C. **Detection of Hard Exudates in Retinal Fundus Images Using Deep Learning.** In: Joint 7th International Conference on Informatics, Electronics & Vision (ICIEV) and 2nd International Conference on Imaging, Vision & Pattern Recognition (icIVPR). IEEE, 2018. p. 465-469.

BOSCO, A. LERÁRIO, A. C.; SORIANO, D.; SANTOS, R. F.; MASSOTE, P.; GALVÃO, P. D.; FRANCO, A. C. H. M.; PURISCH, S.; FERREIRA, A.R. **Retinopatia diabética. Revisão.** Arq Bras Endocrinol Metab 2005;49/2:217-227.

BRASIL, Ministério da Saúde. Secretaria de Atenção à Saúde. Departamento de Atenção Básica. **Diabetes Mellitus: Caderno de Atenção Básica nº16 A.** Normas e Manuais Técnicos. Brasília: Ministério da Saúde, 2006.

CARDENAS, J.M.; MARTINEZ-PEREZ, M. E.; MARCH, F.; MONTIEL, N. H. **Mean shift based automatic detection of exudates in retinal images,** Image Processing & Communications Challenges 4, Springer AISC 184, 2013, pp. 73–82.

CHEUNG, N.; MITCHELL, P.; WONG, T. Y. **Diabetic retinopathy**. Lancet. 2010; 376 (9735) : 124–36.

CORRÊA Z. M. S.; FREITAS A. M.; MARCON I. M. **Risk factors related to the severity of diabetic retinopathy**. Arq Bras Oftalmol. 2003; 66(6): 739 - 43.

COSTA, M. S. **Desenvolvimento de Algoritmo Não Supervisionado para a Segmentação Automática de Vasos Sanguíneos em Imagens de Retinografia.** Trabalho de Conclusão de Curso, Graduação em Engenharia Biomédica, Universidade Federal do Rio Grande do Norte, 49p., 2018.

DEFRONZO, R. A.; FERRANNINI, E.; ZIMMET, P. **International Textbook of Diabetes Mellitus**, 2 Volume Set, 4th Edition. Wiley-Blackwell, 2015.

DUARTE, G. D. **Uso da Transformada de Hough na Detecção de Círculos em Imagens Digitais**. Thema-Revista Científica do Centro Federal de Educação Tecnológica, v. 4, n. 1, p. 51-58, 2003.

FERREIRA, L. T.; SAVIOLLI, I. C.; VALENTI, V. E.; ABREU, L. C. **Diabetes melito: hiperglicemia crônica e suas complicações.** Arquivos Brasileiros de Ciências da Saúde, v. 36, n. 3, 2011.

FLAXMAN, S. R.; BOURNE, R. R. A.; RESNIKOFF, S. **Global causes of blindness and distance vision impairment 1990-2020: a systematic review and meta-analysis**. Lancet Glob Health 2017; 5 : e 1221 – 34.

FRANKLIN, S. W.; RAJAN, S. E. **Diagnosis of diabetic retinopathy by employing image processing technique to detect exudates in retinal images.** IET Image processing, v. 8, n. 10, p. 601-609, 2014.

GHAFFAR, F.; UYYANONVARA, B.; SINTHANAYOTHIN, C.; ALI, L.; KANEKO, H. **Detection of exudates from retinal images using morphological compact tree.** In: 13th International Joint Conference on Computer Science and Software Engineering (JCSSE). IEEE, 2016. p. 1-5.

GONZALEZ, R. C.; WOODS, R. C. **Processamento digital de imagens.** tradução: Cristina yamagami e leonardo piamonte. 3ª Edição, 2010.

HIRE, M.; SHINDE, S. **Ant colony optimization based exudates segmentation of fundus images.** Journal of VLSI Design and Signal Processing, 2017.

INTERNATIONAL COUNCIL OF OPHTHALMOLOGY. **ICO Guidelines For Diabetic Eye Care.** 2017.

INTERNATIONAL DIABETES FEDERATION. **IDF Diabetes Atlas**, International Diabetes Federation, Brussels, Belgium, 8th edition, 2017. Disponível em: <http://www.diabetesatlas.org> Acesso: 10 de Maio de 2019.

JOSHI, S.; KARULE, P. T. **Detection of Hard Exudates Based on Morphological Feature Extraction.** Biomedical And Pharmacology Journal, [s.l.], v. 11, n. 1, p.215-225, 25 mar. 2018. Oriental Scientific Publishing Company. http://dx.doi.org/10.13005/bpj/1366.

KANSKI, J. J.; BOWLING, B. **Oftalmologia Clínica: Uma Abordagem Sistemática**. 7. ed. Rio de Janeiro: Elsevier, 2012. 918 p.

KAUPPI, T.; KALESNYKIENE, V.; KAMARAINEN, J. K.; LENSU, L.; SORRI, I.; RANINEN, A.; RANINEN, A.; VOUTILAINEN, R.; UUSITALO, H.; KALVIAINEN, H.; PIETILA, J. **The Diaretdb1 diabetic retinopathy database and evaluation protocol**. In: Conference on Medical Image Understanding and Analysis: Proceedings of the 11th Conference on Medical Image Understanding and Analysis; Aberystwyth, Gales. Aberystwyth; 2007. p. 252-61.

KOLB, H. **Simple Anatomy of the Retina by Helga Kolb**. Webvision: The Organization of the Retina and Visual System, 2011. Disponível em: <http://webvision.med.utah.edu/book/part-ifoundations/simple-anatomy-of-the-retina/> Acesso em: 17 Maio de 2019.

LIU, Q.; ZOU, B.; CHEN, J.; KE, W.; YUE, K.; CHEN, Z.; ZHAO, G. **A location-to-segmentation strategy for automatic exudate segmentation in colour retinal fundus images.** Computerized medical imaging and graphics, v. 55, p. 78-86, 2017.

LONG, S.; HUANG, X.; CHEN, Z.; PARDHAN, S.; ZHENG, D. **Automatic Detection of Hard Exudates in Color Retinal Images Using Dynamic Threshold and SVM Classification: Algorithm Development and Evaluation.** BioMed research international, v. 2019, 2019.

MABROUK, M. S.; SOLOUMA, N. H.; KADAH, Y. M. **Survey of Retinal Image Segmentation and Registration.** Gvip Journal, v. 6, n. 2, p.1-11, set. 2006.

MATHWORKS (Org.). MATLAB and Simulink. Mathworks. Disponível em: <https://www.mathworks.com>. Acesso em: 19 de maio 2019.

MCREYNOLDS, T.; BLYTHE, D. **Color, Shading, and Lighting. Advanced Graphics Programming Using Opengl**, [s.l.], p.35-56, 2005. Elsevier. Disponível: <http://dx.doi.org/10.1016/b978-155860659-3.50005-6.> Acesso: 12 de maio de 2019.

MOGHADDAM, R. F.; CHERIET, M. **A multi-scale framework for adaptive binarization of degraded document images.** Pattern Recognition, v. 43, n. 6, p. 2186-2198, 2010.

NUGROHO, H. A.; OKTOEBERZA, K. W.; ADJI, T. B.; SASONGKO, M. B. **Segmentation of exudates based on high pass filtering in retinal fundus images.** In: 7th International Conference on Information Technology and Electrical Engineering (ICITEE). IEEE, 2015. p. 436-441.

PRENTAŠIĆ, P.; LONČARIĆ, S. **Detection of exudates in fundus photographs using convolutional neural networks.** In: 9th International Symposium on Image and Signal Processing and Analysis (ISPA). IEEE, 2015. p. 188-192.

PRENTAŠIĆ, P.; LONČARIĆ, S. **Detection of exudates in fundus photographs using deep neural networks and anatomical landmark detection fusion.** Computer methods and programs in biomedicine, v. 137, p. 281-292, 2016.

RANAMUKA, N.G.; MEEGAMA, R. G. N. **Detection of hard exudates from diabetic retinopathy images using fuzzy logic.** IET Image Processing, v. 7, n. 2, p. 121-130, 2013.

RAO, M. A.; LAMANI, D.; BHANDARKAR, R.; MANJUNATH, T. C. **Automated detection of diabetic retinopathy through image feature extraction**. In: International Conference on Advances in Electronics Computers and Communications. IEEE, 2014. p. 1-6.

RESNIKOFF, S.; FELCH, W.; GAUTHIER, T. M.; SPIVEY, B. **The number of ophthalmologists in practice and training worldwide: a growing gap despite more than 200 000 practitioners.** British Journal of Ophthalmology, v. 96, n. 6, p. 783-787, 2012.

ROKADE, P. M.; MANZA, R. R. **Automatic detection of hard exudates in retinal images using haar wavelet transform.** eye, v. 4, n. 5, p. 402-410, 2015.

ROYCHOWDHURY, S; KOOZEKANANI, D. D.; PARHI, K. K **DREAM: diabetic retinopathy analysis using machine learning.** IEEE journal of biomedical and health informatics, v. 18, n. 5, p. 1717-1728, 2013.

RUBA, T.; RAMALAKSHMI, K. **Identification and segmentation of exudates using SVM classifier.** In: International Conference on Innovations in Information, Embedded and Communication Systems (ICIIECS). IEEE, 2015. p. 1-6.

SAEED, E.; SZYMKOWSKI, M.; SAEED, K.; MARIAK, Z. **An Approach to Automatic Hard Exudate Detection in Retina Color Images by a Telemedicine System Based on the d-Eye Sensor and Image Processing Algorithms.** Sensors, v. 19, n. 3, p. 695, 2019.

SILVERTHORN, D. U. **Fisiologia Humana, Uma Abordagem Integrada.** Tradução: Aline de Souza Pagnussat. Editora Artmed, Porto Alegre. 5ª ed. 2010.

SINDHURA, A.; KUMAR, S. D.; SAJJA, V. R.; RAO, N. G. **Identifying exudates from diabetic retinopathy images.** In: International Conference on Advanced Communication Control and Computing Technologies (ICACCCT). IEEE, 2016. p. 132-136.

SOLOMON, C.; BRECKON, T. **Fundamentals of Digital Image Processing: A practical approach with examples in Matlab.** John Wiley & Sons, 2011.

SOMASUNDARAM, A.; PRABHU, J. **Detection of exudates for the diagnosis of diabetic retinopathy.** International Journal of Innovation and Applied Studies, v. 3, n. 1, p. 116-120, 2013.

SOMKUWAR, A. C.; PATIL, T. G.; PATANKAR, S. S.; KULKARNI, J. V. **Intensity features based classification of hard exudates in retinal images.** In: Annual IEEE India Conference (INDICON). IEEE, 2015. p. 1-5.

SORIANO, M. E. T.; AGUIRRE, G. G. **Ophthalmology: Current and Future Developments: Diagnostic Atlas of Retinal Diseases**. Bentham Science Publishers, 2016.

TAMILARASI, M.; DURAISWAMY, K. **Genetic based fuzzy seeded region growing segmentation for diabetic retinopathy images**. In: International Conference on Computer Communication and Informatics. IEEE, 2013. p. 1-5.

TOKARZ, V. L.; MACDONALD, P. E.; KLIP, A. **The cell biology of systemic insulin function.** J Cell Biol, v. 217, n. 7, p. 2273-2289, 2018.

XIAO, Z.; LI, F.; GENG, L.; ZHANG, F.; WU, J.; ZHANG, X.; SU, L.; SHAN, Z.; YANG, Z.; SUN, Y.; XIAO, Y.; DU, W. **Hard exudates detection method based on background-estimation.** In: International Conference on Image and Graphics. Springer, Cham, 2015. p. 361-372.

WALTER, T.; KLEIN J. C.; MASSIN P.; ERGINAY A. **A contribution of image processing to the diagnosis of diabetic retinopathy-detection of exudates in color fundus images of the human retina.** IEEE transactions on medical imaging, v. 21, n. 10, p. 1236-1243, 2002.

WALVEKAR, M.; SALUNKE, G. **Detection of diabetic retinopathy with feature extraction using image processing.** international journal of emerging technology and advanced engineering, v. 5, n. 1, p. 133-7, 2015.

YAU, J. W.; ROGERS, S. L.; KAWASAKI R. **Global prevalence and major risk factors of diabetic retinopathy**. Diabetes Care 2012; v. 35 n.3 p.556–64.