UNIVERSIDADE FEDERAL DO RIO GRANDE DO NORTE
CENTRO DE TECNOLOGIA
DEPARTAMENTO DE ENGENHARIA BIOMÉDICA

Trabalho de Conclusão de Curso

SEGMENTAÇÃO 3D E ANÁLISE DE IMAGENS DA COLUNA VERTEBRAL PARA TREINAMENTO CIRÚRGICO NA CORREÇÃO DA ESCOLIOSE

Bruna Larissa de Freitas Viana

Natal/RN
2022

UNIVERSIDADE FEDERAL DO RIO GRANDE DO NORTE

CENTRO DE TECNOLOGIA

DEPARTAMENTO DE ENGENHARIA BIOMÉDICA

SEGMENTAÇÃO 3D E ANÁLISE DE IMAGENS DA COLUNA VERTEBRAL PARA TREINAMENTO CIRÚRGICO NA CORREÇÃO DA ESCOLIOSE

Trabalho de conclusão de curso apresentado ao Departamento de Engenharia Biomédica da Universidade Federal do Rio Grande do Norte para obtenção do título de Graduada em Engenharia Biomédica.

Graduanda: Bruna Larissa de Freitas Viana

Orientadora: Prof.ª Dra. Heliana Bezerra Soares

Natal/RN

2022

UNIVERSIDADE FEDERAL DO RIO GRANDE DO NORTE

CENTRO DE TECNOLOGIA

DEPARTAMENTO DE ENGENHARIA BIOMÉDICA

SEGMENTAÇÃO 3D E ANÁLISE DE IMAGENS DA COLUNA VERTEBRAL PARA TREINAMENTO CIRÚRGICO NA CORREÇÃO DA ESCOLIOSE

Banca Examinadora do Trabalho de Conclusão de Curso:

Prof.ª Dra. Heliana Bezerra Soares _____
Orientadora

Prof.ª Dra. Luciana de Andrade Mendes _____
UFRN – Avaliadora Interna

Profa. Dra. Adriana Cláudia C. da Silva _____
IFRN – Avaliadora Externa

Natal/RN

2022

DEDICATÓRIA

Dedico este trabalho à minha família, que sempre acreditou em mim, me apoiando e me incentivando a conquistar meus sonhos.

AGRADECIMENTOS

Agradeço, à Deus, por ter me dado forças para vencer todos os obstáculos enfrentados ao longo desses anos. Aos meus pais, Solange e Aurélio, que batalharam para que eu tivesse acesso as melhores oportunidades, sempre acreditando em mim, me dando todo o suporte necessário para chegar até aqui, possibilitando que esse momento se tornasse real. Ao meu irmão, Breno, com quem eu dividi a estadia em Natal durante esses anos, e toda minha família pelo apoio.

Agradeço também aos meus amigos que sempre estiveram comigo durante todas as dificuldades, me dando apoio e me fazendo rir das situações tornando os dias mais leves.

A todos os professores que fizeram parte da minha vida durante o curso de Ciências e Tecnologia até a Engenharia Biomédica, sempre me mostrando o caminho do conhecimento. Em especial a minha orientadora Heliana, que aceitou o desafio de me orientar e pela confiança em mim para a realização deste trabalho.

À Universidade Federal do Rio Grande do Norte, por todas as oportunidades no decorrer do curso, pela qualidade de ensino e por ter sido um ambiente de experiências inesquecíveis.

Por fim, agradeço a mim mesma, por ter tido coragem de encarar novos desafios, não me permitindo desistir nos momentos de dificuldade e solidão. Por ter me privado de tantas coisas para conseguir meus objetivos.

SUMÁRIO

LISTA DE FIGURAS vii

LISTA DE TABELAS viii

LISTA DE ABREVIAÇÕES, SIGLAS E SÍMBOLOS ix

RESUMO x

ABSTRACT. xi

1. INTRODUÇÃO 1

1.1. OBJETIVOS 2

1.1.1. OBJETIVO GERAL 2

1.1.2. OBJETIVOS ESPECÍFICOS 3

1.2. ESTADO DA ARTE 3

1.3. ESTRUTURA DO TRABALHO 6

2. FUNDAMENTAÇÃO TEÓRICA 7

2.1. ANATOMIA E BIOMECÂNICA DA COLUNA VERTEBRAL 7

2.2. ESCOLIOSE 8

2.3. DIAGNÓSTICO 9

2.4. MÉTODOS DE TRATAMENTO 12

2.5. CORREÇÃO CIRÚRGICA DA ESCOLIOSE 12

3. METODOLOGIA 15

3.1. ESPECIFICAÇÕES 15

3.2. AQUISIÇÃO DAS IMAGENS MÉDICAS 16

3.3. SEGMENTAÇÃO 3D 18

3.4. MODELAGEM DA BASE 19

3.5. ANÁLISE DOS MATERIAIS PARA CONFECÇÃO 19

4. MODELO 3D DE ESCOLIOSE PARA SIMULADOR CIRÚRGICO 20

4.1. SEGMENTAÇÃO 3D 21

4.1.1. PRÉ-PROCESSAMENTO 21

4.1.2. SEGMENTAÇÃO SEMIAUTOMÁTICA 22
4.1.3. PÓS-PROCESSAMENTO 23
4.2. MODELAGEM DA BASE 24
4.3. ANÁLISE DOS MATERIAIS PARA CONFECÇÃO 24
5. RESULTADOS 26
5.1. CONTRIBUIÇÕES DO TRABALHO 31
6. CONCLUSÕES 32
6.1. TRABALHOS FUTUROS 32
7. REFERÊNCIAS BIBLIOGRÁFICAS 34
ANEXO I – SEGMENTAÇÃO DOS EXAMES 41

LISTA DE FIGURAS

Figura 1. (a) Vista anterior – regiões da coluna vertebral e (b) Vista lateral - curvaturas da coluna vertebral. 7
Figura 2. Anatomia comum entre vertebras: (a) vista superior e (b) vista posterior. 8
Figura 3. Deformações da coluna vertebral. 8
Figura 4. Exame físico para suspeita de escoliose. 9
Figura 5. Ângulo de Cobb. 10
Figura 6. Grau de Risser 11
Figura 7. Correção da escoliose. (a) órtese e (b) com cirurgia. 12
Figura 8. Técnica de correção de escoliose utilizando parafusos pediculares. 13
Figura 9. Mal posicionamento dos parafusos pediculares. (a) violação da parede medial, (b) violação da parede lateral, (c) violação da parede inferior e (d) penetração do corpo vertebral sem violação da parede. 13
Figura 10. Fluxograma das Etapas do Processo. 21
Figura 11. (a) Imagem antes e (b) Imagem após o ajuste com o módulo Volumes. 22
Figura 12. Segmentação tecido ósseo: (a) exame DICOM, (b) segmentação automática e (c) segmentação manual. 23
Figura 13. Segmentação tecidos moles: (a) discos intervertebrais (b) ligamentos. 23
Figura 14. a) Imagem sem acabamento e b) Imagem após o pós-processamento. 23
Figura 15. Protótipo do simulador: (a) peça 1, (b) peça 2, (c) peça 3, (d) peça 4 e (e) Protótipo montado. 24
Figura 16. a) Modelo de impressão horizontal e b) Modelo de impressão vertical após a colocação dos parafusos pediculares. 25
Figura 17. Divisão do modelo 3D para impressão: (a) lombar, (b) torácica e (c) cervical. .. 26
Figura 18. Modelo 1: a) Após segmentação automática b) após a segmentação manual. ... 41
Figura 19. Modelo 2: a) Após segmentação automática b) após a segmentação manual. ... 41
Figura 20. Modelo 3: a) Após segmentação automática b) após a segmentação manual. ... 42
Figura 21. Modelo 4: a) Após segmentação automática b) após a segmentação manual. ... 42
Figura 22. Modelo 5: a) Após segmentação automática b) após a segmentação manual. ... 43

LISTA DE TABELAS

Tabela 1. Classificação da diferença contralateral entre segmentos corporais de atletas. . 11
Tabela 2. Biblioteca dos Exames Médicos - Embodi3D. 16
Tabela 3. Descrição dos Exames de TC da coluna com escoliose 17
Tabela 4. Exames selecionados para desenvolvimento do trabalho 18
Tabela 5 de impressão dos modelos com escoliose com preenchimento de 25% ABS e 25% TPU 95A. 27
Tabela 6. Análise de impressão dos modelos com escoliose com preenchimento de 20% ABS e 20% TPU 95A. 28
Tabela 7. Análise de impressão das peças da base com preenchimento de 25%. 30
Tabela 8. Análise de impressão das peças da base com preenchimento de 20%. 30

LISTA DE ABREVIAÇÕES, SIGLAS E SÍMBOLOS

2D - Bidimensional

3D - Tridimensional

ABS - Acrilonitrila Butadieno Estireno

cm - Centímetros

d - Dias

DICOM - *Digital Imaging and Communications in Medicine*

EIA - Escoliose Idiopática do Adolescente

EOS - Estereoradiografia de baixa dose (*Low-dose Stereoradiography*)

EPIs - Equipamentos de Proteção Individual

h - Horas

min - Minutos

NHS - *National Health System*

NRRD - *Nearly Raw Raster Data*

OMS - Organização Mundial da Saúde

PDI - Processamento Digital de Imagens

PLA - Ácido Polilático

RA - Realidade Aumentada

RV - Realidade Virtual

RM - Ressonância Magnética

STL - Estereografia

SF - *Short Form Health Survey*

SRS - *Scoliosis Research Society*

TC - Tomografia Computadorizada

VIANA, Bruna Larissa de Freitas Viana. ***Segmentação 3D e Análise de Imagens da Coluna Vertebral para Treinamento Cirúrgico na Correção da Escoliose***. Trabalho de Conclusão de Curso, Graduação em Engenharia Biomédica, Universidade Federal do Rio Grande do Norte, 56p., 2022.

RESUMO

Procedimentos cirúrgicos necessitam de muita experiência para desenvolver tanto habilidades técnicas, como habilidades para tomadas de decisões sob pressão e estresse. O padrão ouro para o ensino-aprendizagem das técnicas tradicionais na área cirúrgica se dá através das práticas realizadas em cadáveres humanos e/ou animais com posterior inserção em ambientes com procedimentos reais. Com as inovações tecnológicas, o surgimento de simuladores permitiu condições próximas da realidade para o estudante desenvolver as habilidades necessárias para chegar à fase de treinamento em humanos mais preparado. Além disso, em casos complexos, a simulação cirúrgica pode ser usada por médicos experientes, permitindo a escolha das melhores estratégias de abordagem para a cirurgia. Dessa forma, este trabalho descreveu o passo a passo da manipulação das técnicas para o desenvolvimento de um simulador para o treinamento cirúrgico, no aprimoramento da correção da escoliose baseado na segmentação 3D de exames para extrair a anatomia específica do paciente, possibilitando o treinamento com as mais variadas características anatômicas, as quais são importância para o desenvolvimento dos residentes em cirurgia, podendo fornecer mais segurança e contribuir para redução no tempo no processo. Os resultados obtidos através da segmentação 3D dos exames tomográficos testados, demonstraram a viabilidade de separar a área de interesse e a possibilidade de transformar em um modelo palpável.

Palavras-chave: Segmentação 3D, simulador, treinamento cirúrgico, escoliose, anatomia especifica.

VIANA, Bruna Larissa de Freitas Viana. **3D Segmentation and analysis of spine imaging to surgical training of scoliosis correction**. Conclusion Work Project, Biomedical Engineering Bachelor Degree, Federal University of Rio Grande do Norte, 56p., 2022.

ABSTRACT.

Surgical procedures require a lot of experience to develop both technical skills and decision-making skills under pressure and stress. The teaching-learning of traditional techniques in the surgical area is based on practices carried out in human cadavers and animal models with subsequent insertion in environments with real procedures. With technological innovations, the emergence of simulators for training allowed conditions close to reality for the student to develop the necessary skills to reach the training phase in humans more prepared. In addition, in complex cases, surgical simulation also allows for planning and training by experienced physicians, enabling them to choose the best surgical approach strategies. Furthermore, in complex cases, surgical simulation can be used by experienced physicians, allowing them to choose the best surgical approach strategies. Thus, this work describes the step-by-step manipulation of techniques for the development of a simulator for surgical training, in the improvement of scoliosis correction based on 3D segmentation of exams to extract the specific anatomy of the patient, enabling training with the more varied anatomical characteristics, which are important for the development of surgical residents, which can provide more security and contribute to reducing the time in the process. The results obtained through the 3D segmentation of the tomographic exams tested, demonstrated the feasibility of separating the area of interest and the possibility of transforming it into a palpable model.

Keywords: 3D segmentation, simulator, surgical training, scoliosis, specific anatomy.

1. INTRODUÇÃO

A escoliose considerada como a forma mais comum de deformidade na coluna vertebral, e sua principal característica está na presença curvatura lateralizada maior que 10º, associada a rotação do tronco (BURTON, 1013). Segundo HALTER e KRÖDEL (1997), estudos realizados com esqueletos antigos em todos os continentes e evidências escritas relatam as condições de vida de pessoas com escoliose, provam a existência da patologia ao longo da história da população humana.

A escoliose afeta cerca de 3% da população mundial, sendo encontrada com maior frequência no sexo feminino (SHAKIL et al., 2014; AROEIRA et al., 2017). No Brasil, de acordo com SOUZA *et al* (2013), a prevalência da escoliose varia entre 2% e 4% em adolescentes com idade entre 10 e 16 anos. A radiografia considerada como o padrão ouro no diagnóstico, avaliação e acompanhamento do tratamento de deformidade da coluna durante o crescimento (NG et al., 2018).

Os tratamentos mais comumente empregados na escoliose são a utilização de órteses em casos mais leves, buscando prevenir a progressão da curvatura, enquanto nos casos mais graves se faz necessário a realização da cirurgia, que além de prevenir a progressão da deformidade, melhora a aparência e mantém as complicações mínimas de curto e longo prazo (BRUTON, 2013). No Brasil, o Hospital Ortopédico da AACD, organização focada em garantir assistência de ortopedia e reabilitação, sendo uma das maiores referências no tratamento da escoliose do país, realiza cerca de 500 cirurgias anualmente.

Uma das técnicas cirúrgicas muito conhecida e identificada como padrão ouro na área, permanecendo por mais de duas décadas, se trata da técnica de Harrington para a realização da cirurgia de correção da escoliose. No entanto, com os avanços das tecnologias, a haste de Harrington foi eliminada e a instrumentação evoluiu para a inserção de parafusos pediculares (HASLER, 2012 & GATAM *et al*, 2020). O parafuso pedicular, considerado uma das ferramentas mais importantes na cirurgia de correção de deformidades vertebrais, no entanto, as rotações das vertebras dificultam a definição do ângulo adequado da inserção destes, o que pode levar ao seu posicionamento incorreto (CHEN *et al*, 2019). Dessa forma, o treinamento baseado em simulação pode contribuir para a melhora da precisão na inserção dos parafusos nos procedimentos cirúrgicos da coluna.

Segundo GATAM *et al* (2020), por se tratar de uma cirurgia complexa, existe uma preocupação da violação da parede do pedículo medial pelo posicionamento incorreto do parafuso, principalmente no nível torácico, no entanto se torna seguro quando realizado por um cirurgião experiente.

A pandemia do COVID-19, evidenciou a fragilidade do ensino-aprendizagem na área cirúrgica mundial. O isolamento social houve uma grande diminuição no volume de realização de cirurgias eletivas, dessa forma prejudicou o desenvolvimento dos acadêmicos de medicina na prática de habilidades cirúrgicas (CLIFTON *et al*, 2020; MICHAELS *et al*, 2021).

Segundo FARRELL *et al* (2020), o treinamento baseado em simulação foi amplamente usado para complementar a aprendizagem tradicional facilitando o aprendizado de habilidades cirúrgicas. A simulação do treinamento cirúrgico pode ser realizada utilizando diversos meios, desde métodos de simulação cadavérica, com modelo animal, bem como simuladores com técnicas de Realidade Aumentada (RA) e Realidade Virtual (RV), além de modelos impressos em 3D (MICHAELS *et al*, 2021).

O Processamento Digital de Imagens (PDI) considerada uma área de aplicação que vem crescendo devido às inovações tecnológicas, nos últimos anos, e vários estudos vem sendo conduzidos sobre os processos de segmentação de imagens médicas específicas do paciente para o desenvolvimento de simuladores (DEWANGAN 2016). Atualmente, existem poucos simuladores disponíveis comercialmente e a técnica de impressão 3D, se tornou um método viável como ferramenta de obtenção de modelo simulador para qualquer procedimento cirúrgico, devido ao baixo custo e a possibilidade de simulação específica para cada patologia (MICHAELS *et al*, 2021; BIGGS *et al*, 2021).

Dessa forma, considerando esse cenário, esse trabalho propõem a realização da segmentação 3D para obtenção do modelo da coluna vertebral do paciente, com a curvatura da escoliose específica, com o intuito de auxiliar no aprendizado e aperfeiçoamento das técnicas a serem utilizadas durante o procedimento cirúrgico.

1.1. OBJETIVOS

1.1.1. OBJETIVO GERAL

Realizar a segmentação 3D da estrutura anatômica da coluna vertebral da imagem do

paciente a fim de que esta possa ser utilizada em treinamento cirúrgico na correção da escoliose.

1.1.2. OBJETIVOS ESPECÍFICOS

1. Identificar técnicas utilizadas nas cirurgias de correção de escoliose, destacando as áreas anatômicas de maior relevância.

2. Estudar técnicas do *software 3D Slicer* relacionadas a segmentação 3D, visando transformar imagem adquirida através de exame de Tomografia Computadorizada (TC) em imagem tridimensional.

3. Estudar técnicas do *software Autodesk Fusion 360* relacionadas a modelagem de peças.

4. Estudar técnicas do *software Ultimaker Cura*, relacionadas a impressão 3D.

5. Aprender a converter as imagens na extensão NRRD para DICOM.

6. Compreender as áreas da saúde em que será aplicado o trabalho.

7. Estudar a identificação das estruturas, relacionadas a patologia do estudo, através de exames na extensão DICOM.

8. Pesquisar e estudar a base de dados utilizada no estudo.

9. Modelar especificações necessárias para o planejamento do simulador.

10. Aprender as técnicas de processamento de imagens a serem aplicadas no trabalho.

10. Segmentar imagens para obtenção das áreas de interesse.

11. Identificar os materiais para confecção do protótipo.

1.2. ESTADO DA ARTE

MICHAELS *et al* (2021) traz em seu artigo a importância da simulação na educação cirúrgica e como a pandemia do COVID-19 prejudicou o desenvolvimento de técnicas cirúrgicas pelos residentes devido a necessidade do distanciamento social. Foi realizado uma breve revisão comparando os métodos utilizados para o ensino-aprendizagem na área cirúrgica utilizados até o momento. Para tanto, foi concluído a necessidade de fornecer uma

maior diversidade no desenvolvimento de simuladores com especialidades e patologias para que a simulação na educação cirúrgica possa abranger diversas áreas.

Estudos realizados por ENGELHARDT *et al* (2018), NIA *et al* (2019), PREMYODHIN *et al* (2018) e DAEMEN *et al* (2019) mostraram a viabilidade das técnicas de segmentação do exame tomográfico específico do paciente na área cardíaca, desenvolvendo simuladores personalizados para substituição da válvula mitral, com a utilização da tecnologia de impressão 3D para a confecção das peças.

BIGGS *et al* (2021) em seu artigo, desenvolveu um simulador para cirurgia de artroscopia de ombro, modelando, através do *software Autodesk Fusion 360*, as áreas de interesse e uma caixa para simular as dimensões do ombro humano, onde as peças foram confeccionadas com uma impressora 3D. Os autores concluíram que apesar das desvantagens a técnica foi viável, pontuando que atualmente existem poucos simuladores disponíveis comercialmente, dessa forma, com a utilização dessa mesma tecnologia seria possível imprimir componentes para qualquer outro procedimento.

FARRELL *et al* (2020) desenvolveu um simulador que apresenta um modelo de mão com ossos fraturados. Através da segmentação com o *software 3D Slicer* foram obtidos os ossos e um molde da mão que foram impressos em Ácido Polilático (PLA). Com o molde foi confeccionado em silicone o modelo da mão para simular o tecido mole. Os autores concluíram que este simulador possui potencial para se tornar uma excelente ferramenta para o campo da educação cirúrgica.

CLIFTON *et al* (2019B) analisa a eficácia do simulador desenvolvido para instrução de estagiários de neurocirurgia, que visa o treinamento da colocação à mão livre de parafusos laminares na segunda vértebra cervical (C2). Para o desenvolvimento do modelo, foi realizada a segmentação da vértebra C2 através de um exame de TC no *software 3D Slicer*. Na verificação da eficácia foram selecionados dez acadêmicos de medicina, com diferentes níveis de experiência cirúrgica da coluna, os quais foram divididos em dois grupos. Cada participante recebeu 4 modelos de C2 e 8 parafusos, e em seguida foram analisados o nível de experiência operatória e exposição à colocação *in vivo* de parafusos laminares C2. Os resultados mostraram que foi possível replicar um ambiente intraoperatório e mostraram melhora nas habilidades dos participantes quando comparados as tentativas do primeiro modelo e do último.

LI *et al* (2018) descreve a utilização de um modelo da espinha lumbosacral com escoliose e espondilose desenvolvido através de técnicas de segmentação automática e

manual do *software 3D Slicer*. Para a confecção foram utilizados materiais que possuam diferentes densidades. Na metodologia, 13 estudantes de medicina foram divididos de forma aleatória em dois grupos: O grupo de treinamento, foi programado para realizar duas sessões do procedimento de treinamento com o modelo da coluna lombar, enquanto o grupo de controle, foi programado para realizar apenas um procedimento de treinamento. Os resultados obtidos revelaram que o modelo apresenta uma espondilose realista e foi visível tanto na fluoroscopia quanto na TC, além disso, as estruturas demonstram densidades diferentes nas imagens de TC. Por fim, foi concluído que o uso do modelo aumenta a confiança e proficiência na execução dos procedimentos na coluna guiada por TC.

CLIFTON *et al* (2020) desenvolve um simulador cirúrgico de correção de escoliose para colocação de parafuso pedicular lombar. Neste trabalho, foi utilizado um exame de TC para segmentação da anatomia das vértebras L1-L5, através do *software 3D Slicer*. Um modelo de caixa foi modelado para simular a caixa torácica, as vértebras foram posicionadas na sequência correta com o suporte mantendo no lugar e formando uma peça única. Na impressão para simular o osso esponjoso, em alguns modelos foram utilizados os métodos de preenchidos com espuma de poliisocianato, enquanto outros foram fatiados com um preenchimento de 25% em um padrão em forma de favo de mel nas vértebras. Os resultados demonstraram que o simulador foi capaz de validar a proposta inicial, onde os autores destacam a importância dessa tecnologia na área, citando como a pandemia do COVID-19 afetou o aprendizado dos residentes de cirurgia.

BOHL *et al* (2019) propõe o desenvolvimento de um modelo da coluna vertebral com escoliose, e analisa a experiência clínica do uso no planejamento cirúrgico. Para preservar a anatomia foram segmentados dois exames de TC, utilizando o *software Mimics InPrint*. Na impressão os parâmetros foram configurados para imitar a densidade óssea de cada paciente e os materiais escolhidos para imitar a amplitude de movimento dos ligamentos longitudinais, discos e cápsulas facetarias. O cirurgião responsável pelas cirurgias dos pacientes, corrigiu os modelos cirurgicamente em laboratório antes de cada caso, o Ângulo de Cobb foi medido antes e após a correção, a fim de comparação. Os resultados demonstraram proximidade na correção da curva dos modelos e os seus respectivos pacientes. Concluindo que nos dois casos os modelos contribuíram no pré-operatório, de forma que o profissional pôde decidir a melhor forma de abordagem para usar em cada caso antes de entrar no procedimento cirúrgico.

1.3. ESTRUTURA DO TRABALHO

Este trabalho está organizado em 6 seções. Após introdução do tema, equivalente à seção 1. A seção 2 abrange conceitos, descrevendo sobre a anatomia da coluna vertebral e suas deformidades naturais e anormais, seguindo pelas formas de tratamento da escoliose. A seção 3 descreve as técnicas utilizadas para o desenvolvimento do trabalho, enquanto a seção 4 detalha todo o seu desenvolvimento e procedimentos realizados. Na seção 5 apresenta os resultados alcançados e a discussão sobre a importância da simulação cirúrgica. Na seção 6 expõe as considerações finais e perspectivas de trabalhos futuros.

2. FUNDAMENTAÇÃO TEÓRICA

2.1. ANATOMIA E BIOMECÂNICA DA COLUNA VERTEBRAL

A coluna vertebral faz parte do esqueleto axial, sendo formada por 5 regiões, cervical (composta por 7 vertebras, C1 – C7), torácica (composta por 12 vertebras, T1 – T12), lombar (composta por 5 vertebras, L1 – L5), 1 sacro e 1 cóccix, como ilustrado na Figura 1(a). Cada uma dessas regiões apresenta funções e características que permitem diferenças funcionais. No plano sagital (visão lateral), a coluna humana apresenta 4 curvaturas naturais (Figura 1(b)), as cifoses torácica e sacral, que são curvas primárias, ou seja, estão presentes desde o desenvolvimento fetal, enquanto as lordoses cervical e lombar são curvas secundárias, pois são formadas alguns meses após o nascimento (MARTINI *et al*, 2009).

As vertebras são conectadas pelas articulações entre elas, sendo cada vértebra separada uma da outra por um disco intervertebral, os quais permitem pequenos movimentos em seus segmentos, no entanto o somatório desses movimentos permite a mobilidade global da coluna vertebral. A amplitude de movimento varia em cada região, devido as diferentes restrições anatômicas ao longo da coluna (NATOUR *et al*, 2004; AROEIRA *et al*, 2017).

Figura 1. (a) Vista anterior – regiões da coluna vertebral e (b) Vista lateral - curvaturas da coluna vertebral.

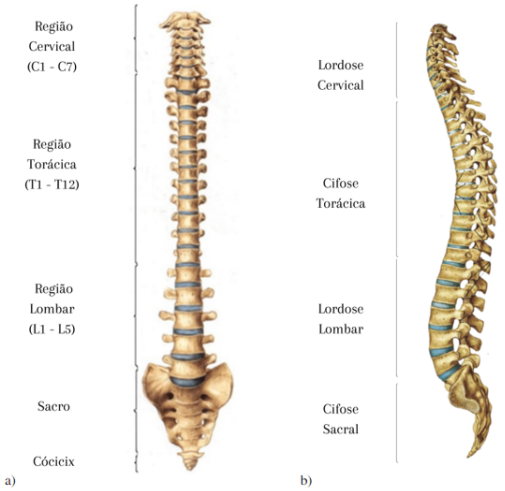

Fonte: Adaptado de SOBOTTA, 2011 (p. 48 e 49).

As vértebras, apesar das características diferentes, possuem estruturas comuns (Figura 2). Anteriormente, a estrutura cilíndrica forma o corpo vertebral, no qual seu interior se caracteriza por osso esponjoso e as extremidades por osso compacto, posteriormente a estrutura do arco vertebral se forma pelos pedículos direito e esquerdo e pelas lâminas direita

e esquerda. As protuberâncias ósseas que partem das lâminas são os processos vertebrais dos tipos espinhoso, transverso e articulares, os quais variam de tamanho, forma e direção em cada região da coluna (MARTINI *et al*,2009; NATOUR *et al*, 2004).

Figura 2. Anatomia comum entre vertebras: (a) vista superior e (b) vista posterior.

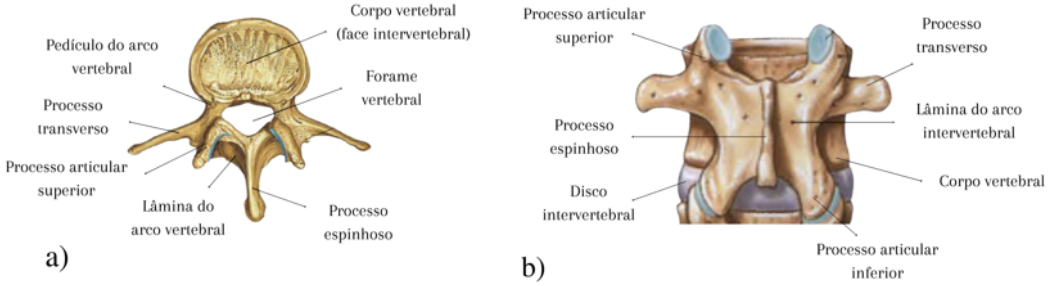

Fonte: Adaptado de SOBOTTA, 2011 (p. 55); MARTINI *et al*, 2009 (p. 162).

2.2. ESCOLIOSE

As alterações posturais da coluna vertebral mais comuns são hipercifose, hiperlordose e escoliose (Figura 3), sendo que as duas primeiras se apresentam como alterações exageradas das curvaturas naturais presentes na cifose torácica e lordose lombar (PINHEIRO, 2003). O termo escoliose vem de origem grega, e significa curvatura, e se apresenta como uma distorção tridimensional (3D), definida pela curvatura lateral da coluna, podendo apresentar rotação anormal das vértebras (KARTHIK *et al*, 2020; SOUZA JÚNIOR *et al*, 2011).

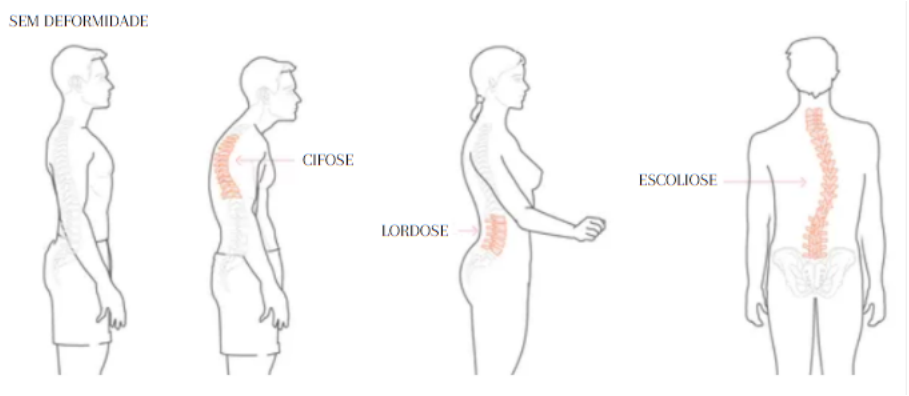

Fonte: Adaptado de SIMÕES, 2016.

A escoliose foi descrita como a deformidade mais comum da coluna vertebral, acometendo cerca de 2% da população mundial (SILVA *et al*, 2015; CHUEIRE *et al* 2012), podendo ser classificada como congênita, presente desde o nascimento, neuromuscular

decorrente de algum problema neurológico, ou idiopática, que possui etiologia desconhecida (BURTON, 2013).

A partir dos 10 anos, a escoliose idiopática pode ser classificada como Escoliose Idiopática do Adolescente (EIA). Segundo PELLEGRINO e AVANZI (2014) a EIA foi definida como a forma mais comum e a deformação mais preocupante para os profissionais, podendo evoluir para a forma mais grave. A faixa etária mais acometida está entre 9 e 13 anos, na qual a progressão da magnitude da curva foi observada com maior predominância nas meninas, em cerca de 85% (SOUZA *et al*, 2013; WEIDERT *et al*, 2019).

2.3. DIAGNÓSTICO

O diagnóstico inicial realizado por meio do exame físico (Figura 4), para o qual BURTON (2013) descreve que a necessidade de observar a altura do paciente baseado em um gráfico de curva de crescimento padronizado para idade e sexo. Na inspeção visual foi possível observar a existência de assimetria do ombro, escapulas, dobra dos flancos, cristas ilíacas, seios, bem como a realização da inclinação anterior do tronco, conhecido como teste de Adams, onde se torna possível verificar a presença de gibosidade, conforme apresentado na Figura 4.

Figura 4. Exame físico para suspeita de escoliose.

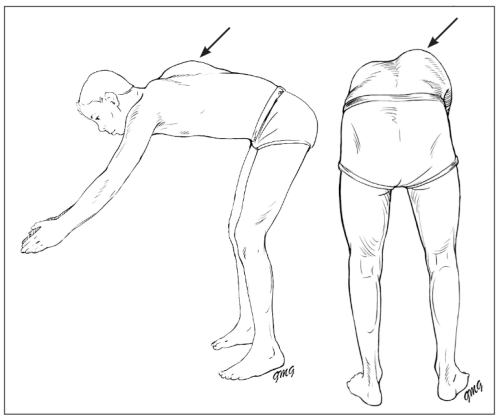

Fonte: HORNE *et al*, 2014.

Para confirmar a suspeita de escoliose são necessários exames de imagens, nos quais serão utilizados para avaliação de medidas importantes. Com esse intuito, diferentes métodos de obtenção de imagens podem ser utilizados, como a radiografia convencional, a Estereoradiografia de baixa dose (EOS), topografia de superfície, ultrassom 3D, TC e RM. No entanto, atualmente, a radiografia foi definida como o padrão ouro no diagnóstico,

avaliação e tratamento de deformidades da coluna durante o crescimento (NG *et al*, 2018).

Em casos complexos somente o exame radiográfico pode ser insuficiente, principalmente quando há necessidade de planejamento cirúrgico, necessitando do uso obrigatório da TC, exame que permite maior precisão da anatomia, podendo representar anomalias ósseas que não foram claramente observadas na radiografia (KIM *et al*, 2010).

O risco de progressão da curva espinhal aumenta com maior ângulo de Cobb, medição relacionada ao grau de curvatura, e menor grau de Risser, que determina a maturidade esquelética. Dessa forma, para uma análise mais completa os profissionais utilizam tanto o ângulo de Cobb, quanto o grau de Risser para avaliar e orientar as decisões sobre as melhores estratégias de tratamento (HORNE *et al*, 2014).

Apesar da escoliose ser uma curvatura 3D, o ângulo de Cobb, medido através de exames 2D foi considerado o padrão ouro para quantificar a magnitude da curvatura (LECHNER *et al*, 2017). A medição deste ângulo se dá através da radiografia do plano coronal, sendo necessário identificar as vértebras caudal e cefálica, que apresentam maior inclinação em direção à concavidade da curva. Dessa forma, após encontrar a intersecção da linha paralela à parte superior da vértebra cefálica e da linha paralela à parte inferior da vértebra caudal, o ângulo de Cobb pode ser formado pelas retas perpendiculares a estas determinadas, como representado pelo ângulo b na Figura 5 (COSTA e SILVA, 2019; CUNHA *et al*, 2009).

Figura 5. Ângulo de Cobb.

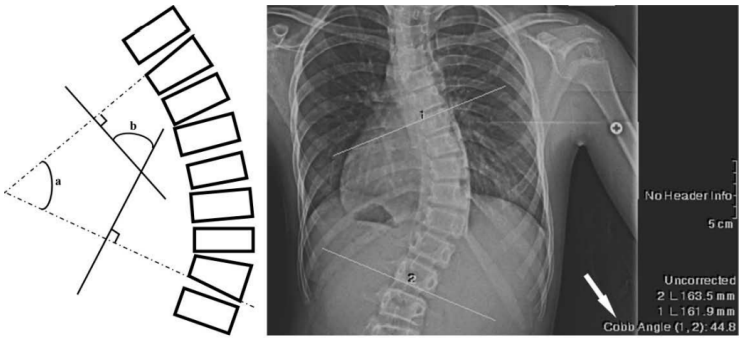

Fonte: KIM *et al*, 2010.

A medição do ângulo pode ser feita manualmente com a utilização de um transferidor, como um tipo de régua para medir ângulos ao longo de uma circunferência, método que vai depender da experiência do especialista, podendo influenciar a acurácia do dado. Alguns sistemas computacionais ou algoritmos calculam o ângulo entre dois vetores

em uma imagem de computador de forma automática minimizando os erros (TU *et al*, 2019; AROEIRA, 2009).

O grau de Risser pode ser definido em seis graus variando de sem ossificação a fusão óssea completa, como descritos na Tabela 1 (COSTA e SILVA, 2019). Para a avaliação da maturidade esquelética se faz necessário uma radiografia anteroposterior, para analisar o grau de ossificação e fusão da apófise ilíaca (Figura 6).

Tabela 1. Classificação da diferença contralateral entre segmentos corporais de atletas.

GRAU	OSSIFICAÇÃO (%)
0	0
1	até 25
2	26 - 50
3	51- 75
4	> 76
5	100

Fonte: Adaptado de COSTA e SILVA, 2019.

Figura 6. Grau de Risser

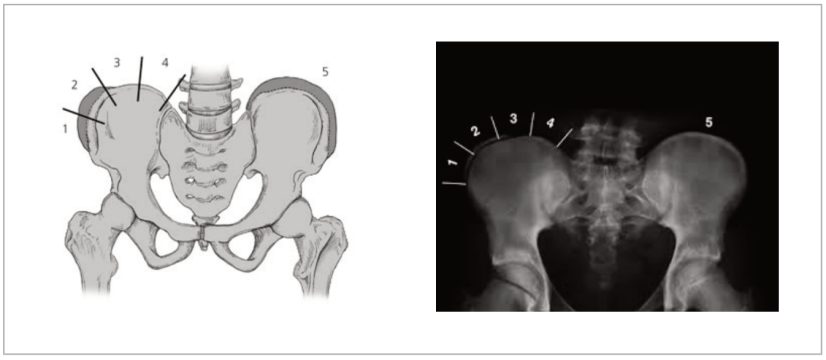

Fonte: COSTA e SILVA, 2019.

As deformidades geram impacto na qualidade de vida dos pacientes, devido as dores e a limitação de funções. Dessa forma, além das medidas padrões para o diagnóstico e acompanhamento do tratamento, também existem questionários de qualidade de vida desenvolvidos com o objetivo de avaliar os benefícios do tratamento para o paciente. O *Scoliosis Researvh Socity* - 30 (SRS – 30) apresenta um questionário específico para pacientes com escoliose, enquanto o *Short Form Health Survey* (SF – 36), o qual se trata de um instrumento genérico de avaliação da qualidade de vida aplicável a várias condições clínicas perguntas mais genéricas (PELLEGRINO e AVANZI, 2014).

2.4. MÉTODOS DE TRATAMENTO

A forma de tratamento da escoliose atualmente, está baseada na utilização de órtese (Figura 7(a)), para pacientes com esqueleto imaturo com grau Risser de 0 - 2 e ângulo de Cobb entre 25 - 40º. Um estudo realizado pela SRS mostrou que a utilização de órteses apresentou redução de 72% no número de pacientes que necessitavam de cirurgia, contra 48% do grupo controle (WEINSTEIN *et al*, 2013). Apesar disso, o uso da órtese causa desconforto e reduz a mobilidade dos usuários, o que na maioria dos casos causa aversão ao tratamento, podendo inclusive desenvolver distúrbios psicológicos (SILVA *et al*, 2015). Pacientes com ângulo de Cobb ≥ 40º, recebem a indicação de realização de cirurgia para correção postural (Figura 7(b)) (BURTON, 2013; NG *et al*, 2018).

Figura 7. Correção da escoliose. (a) órtese e (b) com cirurgia.

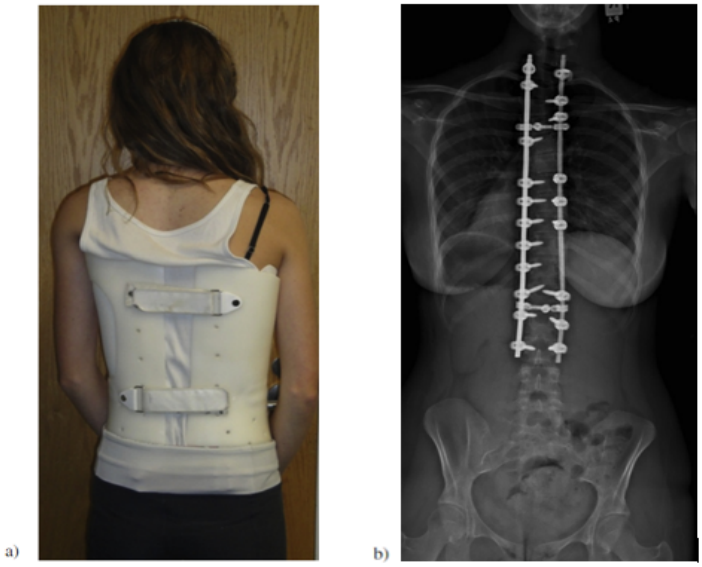

Fonte: Adaptado de (EL-HAWARY e CHUUKWUNYERENWA, 2014).

2.5. CORREÇÃO CIRÚRGICA DA ESCOLIOSE

Na época do seu surgimento, a técnica Harrington foi um grande avanço no tratamento das deformidades, permanecendo como padrão ouro por muitos anos (HASLER, 2012). Com a evolução dos tratamentos, além do instrumental de Harrington, a fixação de hastes fixas de Luque e as técnicas de Cotrel-Dubousset com ganchos, parafusos e hastes, ficaram conhecidas nos procedimentos cirúrgicos de correção de escoliose (IUTAKA *et al*, 2006; DEFINO *et al*, 2000). No entanto, com os avanços das tecnologias o uso de parafusos

pediculares se tornou a técnica mais utilizada atualmente, devido aos seus resultados superiores nas fixações e correção das deformidades (Figura 8) (CHUEIRE *et al*, 2013).

Figura 8. Técnica de correção de escoliose utilizando parafusos pediculares.

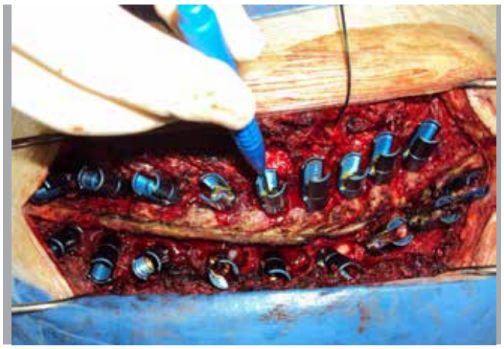

Fonte: Adaptado de GAVASSI *et al*, 2015.

Segundo DEDÉA *et al* (2019), as cirurgias na coluna vertebral apresentam taxa de complicação de 41,2%. As dificuldades técnicas na inserção dos parafusos pediculares, devido à proximidade da medula espinal e dos vasos sanguíneos adjacentes, bem como das modificações anatômicas sofridas pela coluna com a rotação das vértebras e alterações morfológicas nos pedículos causadas pela escoliose, oferecem riscos de lesões graves (GELALIS *et al*, 2012; CHUEIRE *et al*, 2013). Dessa forma, de acordo com TIANE e XU (2009) esses potenciais ricos às estruturas neurológicas, vasculares e a órgãos vitais, causados por mal posicionamento (Figura 9), incentivam os cirurgiões a melhorar a precisão na inserção dos parafusos.

Figura 9. Mal posicionamento dos parafusos pediculares. (a) violação da parede medial, (b) violação da parede lateral, (c) violação da parede inferior e (d) penetração do corpo vertebral sem violação da parede.

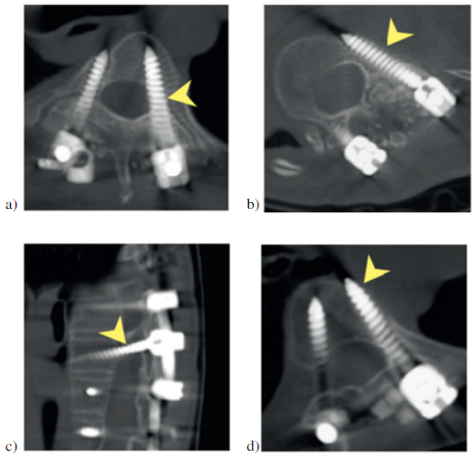

Fonte: CHEN *et al*, 2019.

Os benefícios da utilização de técnicas de orientação por imagem em várias áreas, incluindo a cirúrgica, estão bem estabelecidos na literatura. O estudo realizado por GELALIS *et al* (2012) mostrou que a colocação do parafuso pedicular com utilização de navegação guiada por imagens TC proporciona maior precisão quando comparado as técnicas de mão-livre e do uso de fluoroscopia. Enquanto o estudo realizado por TIANE e XU (2009) demonstrou maior acurácia no uso da navegação por TC no nível torácico em relação a navegação baseada em 2D fluroscopia.

De acordo com OH *et al* (2013), para técnica cirúrgica de colocação do parafuso pedicular a mão livre se faz necessário a exposição dos elementos posteriores, enquanto para a inserção dos parafusos pediculares existem vários pontos de entrada e vários métodos, os quais dependeram da avaliação da deformação. Em um estudo sobre o perfil do cirurgião de coluna no Brasil, realizado por ALVES *et al* (2013), mostrou que 61,9% dos profissionais utilizam monitorização intraoperatória nas escolioses idiopáticas, 36% utilizam a via posterior mais osteotomias como via de acesso nas cirurgias de escolioses graves, e 18,7% utilizam tração para correção das deformidades graves.

3. METODOLOGIA

A metodologia proposta para o desenvolvimento deste trabalho foi dividida em cinco etapas: (1) Definição das especificações necessárias para planejamento do protótipo; (2) Aquisição das imagens médicas; (3) Segmentação 3D; (4) Modelagem da base e, por fim, a (5) Análise dos materiais e parâmetros para confecção do protótipo.

3.1. ESPECIFICAÇÕES

Por mais de um século a base educacional se dá através da experiência operatória em tempo real, onde os residentes aprendem a realizar os procedimentos com os pacientes sob a supervisão de um cirurgião experiente (CLIFTON *et al*, 2020; LI *et al*, 2018). Como essas competências são adquiridas somente através de treinamento e experiência, a situação atual faz com que a maioria das habilidades sejam desenvolvidas nos pacientes reais, resultando em procedimentos mais longos, possíveis erros do estudante e riscos desnecessários para os pacientes (CLIFTON *et al*, 2020; ENGELHARDT *et al*, 2018).

TENEWITZ *et al* (2021) define o treinamento baseado em simulação como um método de ensino experimental que reproduz um cenário do mundo real em um ambiente controlado, sendo a simulação categorizada por grau de realismo situacional, precisão anatômica ou replicação fisiológica. Enquanto MAN *et al* (2021) afirma que o treinamento baseado em simulação foi comprovadamente uma ferramenta eficaz no treinamento de habilidades cirúrgicas.

Dessa forma, a utilização da simulação no ensino-aprendizagem pode permitir que os residentes novatos adquiram proficiência em habilidades básicas antes de entrar em contato com os pacientes, também torna possível que residentes em atividade aprendam novas técnicas e cirurgiões experientes realizem o planejamento cirúrgico em casos complexos e treine as abordagens antes de executá-las (NIA *et al*, 2019; SALVATORE *et al*, 2021).

A diferença entre o osso compacto e esponjoso pode ser palpável, o que torna uma característica necessária para a colocação segura e precisa do parafuso pedicular, fornecendo um *feedback* manual importante para indicar uma violação iminente (CLIFTON *et al*, 2020).

Nesse sentido, o simulador de treinamento para correção da escoliose deve permitir que os estudantes da área consigam entender os componentes anatômicos da coluna vertebral, e consigam replicar as técnicas para colocação dos parafusos pediculares.

Portanto, as características necessárias para suprir as competências clínicas que serão adquiridas pelos estudantes, sendo definido os seguintes pontos:

- Representar as vértebras preservando as características anatômicas, permitindo a identificação das estruturas necessárias para a prática cirúrgica;
- Dimensões e *design* da base do simulador, garantindo a facilidade da montagem e a estabilidade das estruturas;
- Definir materiais que caracterizem as diferenças de densidades e resistência entre os ossos esponjoso e compacto, fornecendo o *feedback* proprioceptivo necessário;
- Definir materiais que caracterizem a biomecânica dos discos intervertebrais e das articulações, fornecendo o *feedback* proprioceptivo necessário com a amplitude de movimento na correção cirúrgica;

3.2. AQUISIÇÃO DAS IMAGENS MÉDICAS

As imagens utilizadas neste trabalho, foram obtidas através do *banco de dados Embodi3D*, repositório médico para impressão 3D, que disponibiliza gratuitamente arquivos na extensão *stl* (estereografia), tutoriais, fóruns e uma biblioteca com exames médicos (Tabela 2), com 6309 arquivos, divididos em imagens obtidas através de TC, RM e Ultrassom.

Tabela 2. Biblioteca dos Exames Médicos - Embodi3D.

Biblioteca Exames Médicos - Embodi3D	Número de arquivos
TCs do crânio, cabeça e pescoço	1579
TCs odontológicas, ortodônticas e maxilofaciais	1434
TCs do tórax	370
TCs do abdome e pelve	507
TCs da extremidade superior	272
TCs da extremidade inferior	575
TCs da coluna	216
TCs do corpo inteiro	233
Ressonâncias magnéticas	420
Ultrassom, geral	75
Ultrassonografia fetal	80
Exames veterinários	415
De outros	133
TOTAL	**6309**

Fonte: Embodi3D.

Considerando a região de interesse deste trabalho, os exames de TC da coluna, com 216 arquivos, foram encontrados 45 exames *Nearly Raw Raster Data* (NRRD) de pacientes com escoliose (Tabela 3). Dentre os quais, foi realizado a seleção das imagens com o objetivo de padronizar os exames selecionados no estudo. Abaixo são descritos os critérios utilizados para exclusão:

- Com cortes de pelo menos uma das regiões da coluna vertebral;
- Número de imagens < 400 fatias;
- Exames repetidos;
- Coluna vertebral sem a presença de deformações com escoliose grave;
- Pacientes que apresentaram exames com apenas uma imagem, foram considerados como erro;

Tabela 3. Descrição dos Exames de TC da coluna com escoliose

TCs da coluna com escoliose	Número de imagens (fatias)
Paciente 1	152
Paciente 2	1
Paciente 3	78
Paciente 4	76
Paciente 5	78
Paciente 6	152
Paciente 7	716
Paciente 8	734
Paciente 9	441
Paciente 10	1218
Paciente 11	50
Paciente 12	734
Paciente 13	180
Paciente 14	734
Paciente 15	147
Paciente 16	734
Paciente 17	147
Paciente 18	116
Paciente 19	333
Paciente 20	422
Paciente 21	892
Paciente 22	870
Paciente 23	892
Paciente 24	439
Paciente 25	1

Paciente 26	147
Paciente 27	49
Paciente 28	86
Paciente 29	361
Paciente 30	361
Paciente 31	813
Paciente 32	813
Paciente 33	50
Paciente 34	120
Paciente 35	82
Paciente 36	162
Paciente 37	120
Paciente 38	196
Paciente 39	862
Paciente 40	862
Paciente 41	99
Paciente 42	84
Paciente 43	84
Paciente 44	82
Paciente 45	99
TOTAL	**15869**

Fonte: Selecionado pelo autor, Embodi3D.

Portanto, 5 exames foram considerados elegíveis de acordo com os critérios estabelecidos (Tabela 4), com um total de 3333 imagens, obtidas por TC, contemplando todas as regiões da coluna vertebral.

Tabela 4. Exames selecionados para desenvolvimento do trabalho

Exames selecionados	Número de imagens (fatias)
Exame 1	441
Exame 2	862
Exame 3	892
Exame 4	716
Exame 5	422
TOTAL	**3333**

Fonte: Selecionado pelo autor, Embodi3D.

3.3. SEGMENTAÇÃO 3D

O Processamento Digital de Imagens (PDI) consiste no estudo das imagens digitais através do computador, onde sua utilização coloca à disposição ferramentas que permitem o tratamento e a manipulação das imagens de acordo com os objetivos pretendidos

(GONZALEZ e WOODS, 2009). Assim, MARQUES e VIEIRA (1999) destaca que a maioria das funções são realizados através de *softwares*, com exceção da aquisição e exibição.

Para o presente estudo foram utilizadas técnicas de segmentação, processo o qual subdivide uma imagem em regiões ou em partes que a compõe, ou seja, nessa etapa as regiões de interesse são isoladas (GONZALEZ e WOODS, 2009). As abordagens de segmentação estão divididas em manual, onde cada *pixel* precisa ser atribuído manualmente a sua classe, o que pode ser um trabalho demorado e tedioso, embora possibilite resultados muito precisos; o método totalmente automático não permite interação do usuário, no qual os algoritmos podem variar de simples com resultados pouco satisfatórios à complexos que exigem horas de processamento; enquanto a segmentação semiautomática envolve os dois métodos, demonstrando bons resultados através de formas mais simples de interação (SAKINIS *et al*, 2019).

O *software 3D Slicer*, uma ferramenta semiautomática de código aberto, bem estabelecida na literatura, usada para processamento e visualização 3D de imagens médicas, o qual não requer equipamentos especializados para seu uso, foi empregada como instrumento nesta etapa do trabalho. Com uma grande variedade de ferramentas de segmentação, a comunidade *online* possui documentação, treinamento e suporte ao usuário, permitindo o aprendizado remoto através desses recursos (BAHKALI e SEMWAL, 2020; KIKINIS *et al*, 2014).

3.4. MODELAGEM DA BASE

Para a estabilidade do modelo da escoliose e na estrutura para simular o tronco do paciente, foi desenvolvido uma estrutura para ser base de apoio a partir de técnicas de modelagem 3D, processo de criação de objetos através da representação matemática com a utilização de um *software* especializado.

Neste trabalho para a modelagem da base foi utilizado o *software Autodesk Fusion 360* (versão 2.0.12157), plataforma baseada em nuvem para projetos e fabricação de produtos.

3.5. ANÁLISE DOS MATERIAIS PARA CONFECÇÃO

Manufatura aditiva ou Impressão 3D pode ser definido como processo de fabricação

utilizados para customização de produtos e protótipos, permitindo a construção de peças complexas com menor tempo de produção e custo, sendo a Modelagem por Fusão e Deposição (FDM) a forma mais comum e acessível, na qual um objeto pode ser construído através da sobreposição consecutiva de camadas de polímeros termomoldáveis aquecidos, baseado em um projeto 3D computadorizado (SAURANO, 2014; SANTANA, 2015; KUNKEL *et al*, 2020; ALVES, T.P. *et al*, 2021). Os índices de tempo de fabricação, quantidade de material para construção e suporte utilizados são influenciados por um conjunto de parâmetros controlados direta ou indiretamente pelo usuário (GÓRSKI *et al*, 2013).

O tipo de filamento utilizado na impressão interfere diretamente na qualidade do produto final, ressaltando a importância do ajuste das temperaturas do bico de extrusão e da plataforma para cada material (GUTIERRES *et al*, 2017). Segundo HOSSAIN *et al* (2013) orientação de construção, ângulo de varredura, espessura de camada, largura de varredura, largura de contorno, número de contornos, espaçamento entre varreduras e entre contornos e varredura são os principais parâmetros relacionados a construção dos modelos no processo de FDM. As propriedades mecânicas e o desempenho da peça final estão relacionados diretamente aos parâmetros de orientação de construção e a estratégia de preenchimento em cada camada, ou seja, a densidade do material no interior do objeto, o qual pode ser ajustado variando de 0 a 100% (SANTANA, 2015).

Nesse contexto, este trabalho utilizou para análise de produção do protótipo o *software Ultimaker Cura* (versão 4.13.0), sistema gratuito e de código aberto para preparação de impressão, configurado para a impressora *3D desktop Ultimaker S5*, que possui duplo extrusor, grande volume para impressão, facilidade na utilização, além de entregar resultados com nível industrial.

3.6. DESCRIÇÃO DO EQUIPAMENTO

O equipamento utilizado para desenvolvimento do projeto foi um *Notebook Dell Vostro* 3583, Intel(R) Core (TM) i5-8265U CPU @ 1.60GHz, com 8GB de memória *RAM* e 256GB de *SSD*.

4. MODELO 3D DE ESCOLIOSE PARA SIMULADOR CIRÚRGICO

Após a aquisição das imagens, os processos para aquisição do protótipo foram aplicados conforme diagrama de blocos apresentado (Figura 10), detalhando as etapas necessárias para geração do modelo 3D segmentado.

Figura 10. Fluxograma das Etapas do Processo.

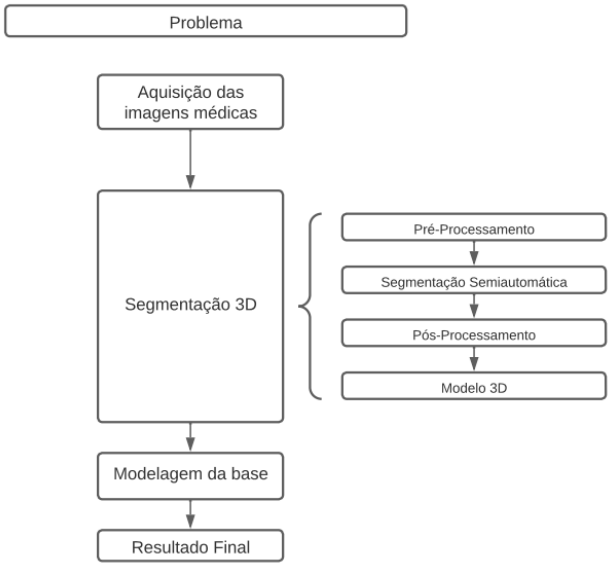

Fonte: Autor.

4.1. SEGMENTAÇÃO 3D

4.1.1. PRÉ-PROCESSAMENTO

O DICOM, formato de arquivo que abrange dados brutos de imagem e todos os metadados relacionados aos procedimentos de aquisição e curadoria de imagens, pode ser descrito como o padrão internacional de imagens médicas, sendo atualmente utilizado por quase todas as modalidades de exame (CARITÁ *et al*, 2004; AIELLO *et al*, 2021).

Segundo AIELLO *et al* (2021), além do DICOM, os formatos mais utilizados para imagens médicas são *Neuroimaging Informatics Technology Initiative* (NIfTI), *MetaImage* (mhd) e o NRRD. O formato NRRD, comumente utilizado para pesquisas e ambientes acadêmicos, devido à sua estrutura mais simples, de fácil processamento, na conversão de conjuntos de dados DICOM há um processo de anonimização, ou seja, uma remoção de todas as *tags* do paciente (RAMIREZ BEDOYA *et al*, 2021).

Os exames selecionados no banco de dados, no formato NRRD, foram submetidos a conversão de formato NRRD para DICOM. Um pré-processamento foi utilizado para aprimorar a qualidade da imagem para as etapas seguintes (MARQUES e VIEIRA, 1999). O módulo Volumes do *software*, fornece informações básicas sobre as matrizes dos *voxels*, permitindo o ajuste das configurações, dessa forma, essa ferramenta possibilita definir combinações que ajustam a intensidade dos dados. Para este trabalho, o volume selecionado foi o "CT-bone" que enfatiza os *pixels* relacionados ao osso em volumes de TC, melhorando o reconhecimento das estruturas anatômicas (Figura 11).

Figura 11. (a) Imagem antes e (b) Imagem após o ajuste com o módulo Volumes.

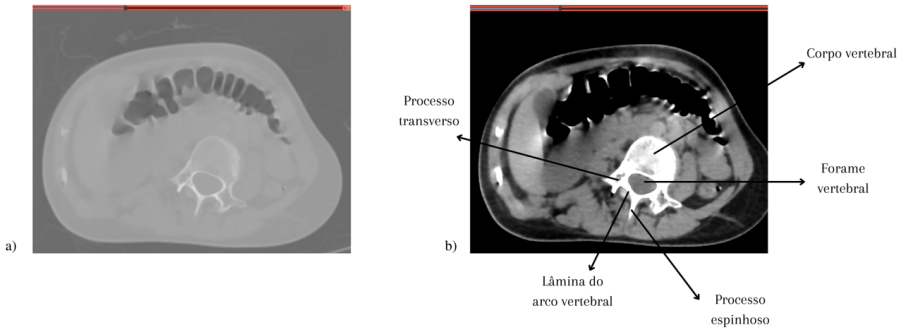

Fonte: Autor.

4.1.2. SEGMENTAÇÃO SEMIAUTOMÁTICA

Após o pré-processamento, foi realizado a segmentação nos 5 exames selecionados da base de dados (Anexo I). As áreas de interesse são o tecido ósseo da coluna, ou seja, as vértebras, enquanto os tecidos moles, discos intervertebrais e ligamentos, mantém a estrutura da coluna unida, e permite a biomecânica do movimento.

A realização da segmentação semiautomática acontece no módulo "Editor de segmentos", o qual oferece ferramentas de edição de segmentos sobrepostos através de uma *interface* de pintura que funciona em matrizes 3D de *voxels*. Para a separação das áreas através do método automático foi utilizado o efeito *threshold* para determinar o intervalo de intensidade das regiões com tecido ósseo (Figura 12(b)). Em seguida, com o efeito de *scissors* foram removidas as regiões indesejadas (crânio, costelas etc), bem como foram corrigidos as falhas e os detalhes, com o método manual, através dos efeitos *paint* e *erase*, deixando apenas a coluna vertebral (Figura 12(c)). Para os tecidos moles, discos intervertebrais e ligamentos, a segmentação foi realizada totalmente manual (Figura 13).

Figura 12. Segmentação tecido ósseo: (a) exame DICOM, (b) segmentação automática e (c) segmentação manual.

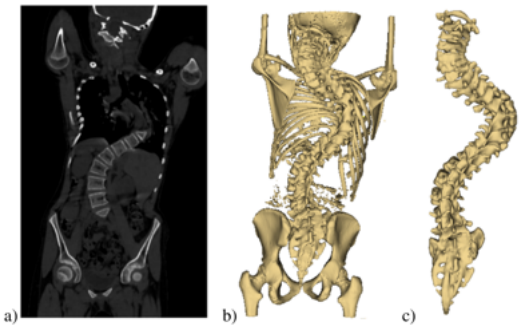

Fonte: Autor.

Figura 13. Segmentação tecidos moles: (a) discos intervertebrais (b) ligamentos.

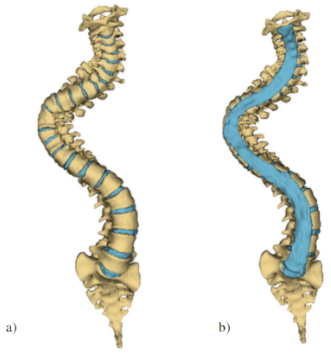

Fonte: Autor.

4.1.3. PÓS-PROCESSAMENTO

Na última etapa, foi realizado o acabamento do modelo (Figura 14), no qual foram aplicados para pós-processamento os efeitos de *smoothing* para remover a rugosidade da peça, tornando o acabamento mais suave e *islands* para eliminar os pontos desconectados (Figura 14 (c)), mantendo a área de interesse sem ruídos. Ao final desse processo, o objeto de interesse (coluna vertebral) foi extraído em um arquivo no formato *stl*.

Figura 14. a) Imagem sem acabamento e b) Imagem após o pós-processamento.

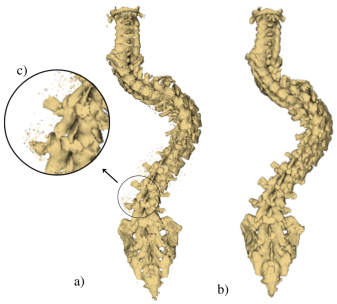

Fonte: Autor.

4.2. MODELAGEM DA BASE

O modelo 3D da coluna do modelo 1 foi importado para o *software Autodesk Fusion 360*, onde foi fundida a um encaixe, formando a peça 1 (Figura 15 (a)), a partir da qual as outras peças foram modeladas. Para que as peças pudessem ser acomodadas na área de impressão, a estrutura foi dividida em 4 peças com encaixes que permitam uma montagem simples, como ilustrado na Figura 15. A estrutura total da base possui 50 cm de comprimento, 15 cm de altura e 22 cm de largura, para fornecer estabilidade no manuseio do protótipo, buscando simular as dimensões reais da região do tronco humano.

Figura 15. Protótipo do simulador: (a) peça 1, (b) peça 2, (c) peça 3, (d) peça 4 e (e) Protótipo montado.

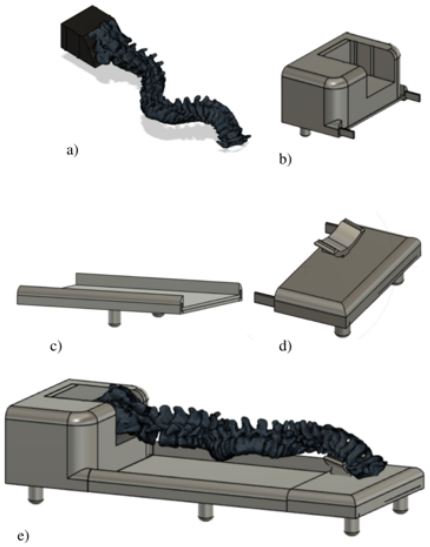

Fonte: Autor.

4.3. ANÁLISE DOS MATERIAIS PARA CONFECÇÃO

No estudo realizado por BOHL *et al* (2018A), foi possível observar que o ABS consegue imitar a relação entre as densidades dos ossos esponjoso e cortical, permitindo a visualização do tecido na fluoroscopia. No entanto, os autores em BOHL *et al* (2019), apesar das limitações e da necessidade de mais trabalhos para validar a biomecânica os resultados obtidos foram promissores na simulação dos tecidos moles, demostrando que o material *PolyFlex,* possui amplitude de movimento para a correção da curva do modelo semelhante a correção alcançada nos pacientes.

O teste de comparação realizado por BOHL *et al* (2018A), constatou que a orientação da impressão do modelo de vertebra tem um efeito significativo no desempenho

biomecânico, concluindo que a impressão com o modelo na posição horizontal possui melhor desempenho na colocação do parafuso (Figura 16).

Figura 16. a) Modelo de impressão horizontal e b) Modelo de impressão vertical após a colocação dos parafusos pediculares.

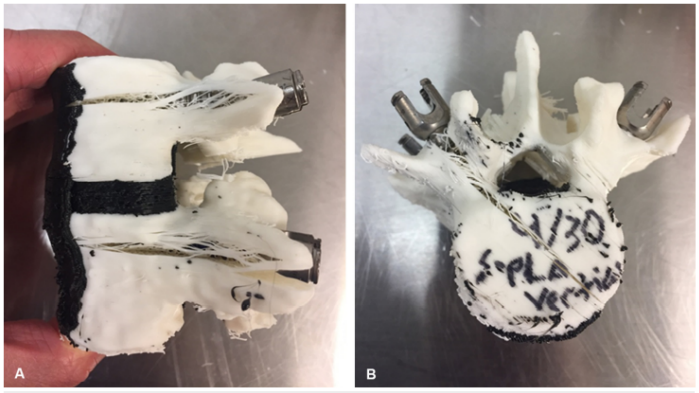

Fonte: Adaptado de BOHL *et al*, 2018

Na impressão, as vértebras o gradiente de preenchimento pode ser personalizado de acordo com a densidade óssea do paciente (BOHL *et al*, 2018A). Para a simulação do osso foi utilizando filamento ABS, na cor branca, com preenchimento de 20% e 25% e padrão de impressão em formato de triangulo, retilíneo, linha e favo de mel. O *PolyFlex*, uma família de materiais flexíveis de alta qualidade, da qual o *PolyFlex* a base de poliuretano termoplástico (TPU) foi projetado para funcionar na maioria das impressoras, dessa forma, por sua flexibilidade esse foi o material escolhido pra confeccionar os tecidos moles (discos intervertebrais e ligamentos), utilizando os parâmetros de densidade com 20% e 25% e padrão de impressão em formato de triangulo e linha. Nas peças da estrutura externa, também foram analisados os preenchimentos de 20% e 25%, com o filamento ABS, padrão de impressão em formato de triangulo e linha.

6. RESULTADOS

O tempo gasto aproximado para realização das segmentações variou entre 24h e 48h (Tabela 5), no entanto, esse resultado pode variar dependendo do nível das habilidades técnicas da pessoa que realiza a segmentação e das configurações do equipamento utilizado para o processo. Os resultados obtidos para os 5 exames são mostrados no Anexo I.

Tabela 5. Tempo aproximado para segmentação dos exames.

Exames selecionados	Número de imagens (fatias)	Tempo aproximado para segmentação
Exame 1	441	24h
Exame 2	862	48h
Exame 3	892	48h
Exame 4	716	48h
Exame 5	422	24h

Fonte: Autor.

No *software Ultimaker Cura,* com a configuração para a impressora *Ultimaker S5*, foram configurados os parâmetros definidos anteriormente. Os modelos 3D foram posicionados verticalmente, fazendo com que a orientação da impressão fosse horizontal. Nessa etapa foi realizado a análise da quantidade de material, ABS e TPU 95A para cada modelo com escoliose, com ABS para as peças da base, e do tempo de impressão estimado para cada impressão, utilizando os parâmetros de 25% e 20% de preenchimento com os padrões de impressão nos formatos triângulo e linha, e velocidade de impressão 60 mm/s. Para que a compatibilidade das peças com a área de impressão, a peça 1, foi dividida em 3 partes, separando pelas regiões cervical, torácica e lombar (Figura 17).

Figura 17. Divisão do modelo 3D para impressão: (a) lombar, (b) torácica e (c) cervical.

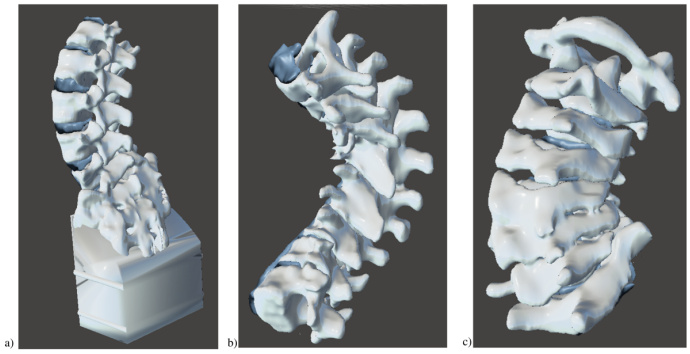

Fonte: Autor

Na Tabela 6, com as configurações da densidade de 25% foi observado que na mudança do formato do padrão de preenchimento, não houve uma diferença significativa entre a relação da quantidade de material e o tempo de impressão.

Tabela 6. Análise de impressão dos modelos com escoliose com preenchimento de 25% ABS e 25% TPU 95A.

Modelo	Padrão de impressão	Material		Quantidade de material estimado	Tempo de impressão estimado
Modelo 1	Triângulo	Peça 1.1	ABS	239.0g	3d 22h 49min
			TPU 95A	24.8g	
		Peça 1.2	ABS	111.5g	2d 2h 52min
			TPU 95A	22.3g	
		Peça 1.3	ABS	64.8g	1d 5h 2min
			TPU 95A	12.1g	
	Linha	Peça 1.1	ABS	238.0g	3d 22h 47min
			TPU 95A	24.8g	
		Peça 1.2	ABS	110.9g	2d 2h 52min
			TPU 95A	22.3g	
		Peça 1.3	ABS	66.0g	1d 6h 16min
			TPU 95A	13.3g	
Modelo 2	Triângulo	Peça 1.1	ABS	286.9g	4d 22h 16min
			TPU 95A	30.1g	
		Peça 1.2	ABS	209.5g	3d 19h 55min
			TPU 95A	27.0g	
		Peça 1.3	ABS	69.6g	1d 7h 9min
			TPU 95A	10.9	
	Linha	Peça 1.1	ABS	283.3g	4d 21h 53mi
			TPU 95A	30.1g	
		Peça 1.2	ABS	209.3g	3d 19h 58min
			TPU 95A	27.0g	
		Peça 1.3	ABS	69.4g	1d 7h 9min
			TPU 95A	10.9g	
Modelo 3	Triângulo	Peça 1.1	ABS	340.7g	5d 17h 17min
			TPU 95A	24.4g	
		Peça 1.2	ABS	393.7g	6d 22h 19min
			TPU 95A	34.0g	
		Peça 1.3	ABS	106.2g	1d 21h 33min
			TPU 95A	12.6g	
	Linha	Peça 1.1	ABS	338.0g	5d 17h 5min
			TPU 95A	24.4g	
		Peça 1.2	ABS	393.5g	6d 22h 26min
			TPU 95A	34.0g	
		Peça 1.3	ABS	106.0g	1d 21h 36min
			TPU 95A	12.6g	
Modelo 4	Triângulo	Peça 1.1	ABS	397.8g	7d 1h 59min
			TPU 95A	27.9g	
		Peça 1.2	ABS	277.5g	5d 0h 53min
			TPU 95A	43.0g	
		Peça 1.3	ABS	86.7g	1d 15h 39min
			TPU 95A	18.2g	
	Linha	Peça 1.1	ABS	396.8g	7d 2h 6min
			TPU 95A	27.9g	
		Peça 1.2	ABS	276.7g	5d 0h 54min
			TPU 95A	43.0g	

		Peça 1.3	ABS	82.8g	1d 15h 33min
			TPU 95A	18.2g	
Modelo 5	Triângulo	Peça 1.1	ABS	240.9g	4d 1h 36min
			TPU 95A	21.5g	
		Peça 1.2	ABS	83.8g	3d 0h 37min
			TPU 95A	164.3g	
		Peça 1.3	ABS	38.7g	1d 2h 3min
			TPU 95A	44.7g	
	Linha	Peça 1.1	ABS	236.7	4d 1h 5min
			TPU 95A	21.5g	
		Peça 1.2	ABS	83.9g	3d 0h 41min
			TPU 95A	161.3g	
		Peça 1.3	ABS	31.1g	1d 2h 0min
			TPU 95A	44.7g	

Fonte: Autor

Nos modelos com densidade de 20% (Tabela 7) foi verificado que a alteração entre os formatos do padrão de impressão, de triângulo para linhas, apresentou uma redução de 12 horas de impressão e de 31,8 gramas do material estimado apenas na Peça 1.1 do modelo 4, no entanto não apresentou melhora significativa entre as outras peças.

Tabela 7. Análise de impressão dos modelos com escoliose com preenchimento de 20% ABS e 20% TPU 95A.

Modelo	Padrão de impressão	Material		Quantidade de material estimado	Tempo de impressão estimado
Modelo 1	Triângulo	Peça 1.1	ABS	235.8g	3d 22h 4min
			TPU 95A	24.8g	
		Peça 1.2	ABS	109.6g	2d 2h 27min
			TPU 95A	22.3g	
		Peça 1.3	ABS	65.4g	1d 6h 4min
			TPU 95A	13.3g	
	Linha	Peça 1.1	ABS	234.0g	3d 21h 54min
			TPU 95A	24.8g	
		Peça 1.2	ABS	109.0g	2d 2h 26min
			TPU 95A	22.3g	
		Peça 1.3	ABS	65.0g	1d 6h 3min
			TPU 95A	13.3g	
Modelo 2	Triângulo	Peça 1.1	ABS	282.2g	4d 21h 16min
			TPU 95A	30.1g	
		Peça 1.2	ABS	207.3g	3d 19h 23min
			TPU 95A	27.0g	
		Peça 1.3	ABS	68.7g	1d 6h 56min
			TPU 95A	10.9g	
	Linha	Peça 1.1	ABS	277g	4d 20h 42min
			TPU 95A	30.1g	
		Peça 1.2	ABS	206.8g	3d 19h 24min
			TPU 95A	27.0g	
		Peça 1.3	ABS	68.5g	1d 6h 55min
			TPU 95A	10.9g	
Modelo 3	Triângulo	Peça 1.1	ABS	336.4g	5d 16h 13min
			TPU 95A	24.4g	
		Peça 1.2	ABS	389.5g	6d 21h 14min
			TPU 95A	34.0g	

		Peça 1.3	ABS	104.9g	1d 21h 12min
			TPU 95A	12.6g	
	Linha	Peça 1.1	ABS	332.9g	5d 15h 48min
			TPU 95A	24.4g	
		Peça 1.2	ABS	389.2g	6d 21h 21min
			TPU 95A	34.0g	
		Peça 1.3	ABS	104.7g	1d 21h 14min
			TPU 95A	12.6g	
Modelo 4	Triângulo	Peça 1.1	ABS	392.5g	7d 0h 47min
			TPU 95A	27.9g	
		Peça 1.2	ABS	273.9g	5d 0h 5min
			TPU 95A	43.0g	
		Peça 1.3	ABS	82.5g	1d 15h 18min
			TPU 95A	18.2g	
	Linha	Peça 1.1	ABS	360.7g	6d 12h 55 min
			TPU 95A	27.8g	
		Peça 1.2	ABS	272.4g	4d 23h 59min
			TPU 95A	43.0g	
		Peça 1.3	ABS	84.3g	1d 15h 13min
			TPU 95A	18.2g	
Modelo 5	Triângulo	Peça 1.1	ABS	237.4g	4d 0h 50min
			TPU 95A	21.5g	
		Peça 1.2	ABS	81.5g	2d 23h 59min
			TPU 95A	161.0g	
		Peça 1.3	ABS	37.8g	1d 1h 50min
			TPU 95A	44.7g	
	Linha	Peça 1.1	ABS	232.5g	4d 0h 8min
			TPU 95A	21.5g	
		Peça 1.2	ABS	81.6g	3d 0h 2min
			TPU 95A	160.9g	
		Peça 1.3	ABS	37.1g	1d 2h 46min
			TPU 95A	44.7g	

Fonte: Autor

Comparando os resultados obtidos nas Tabelas 6 e 7 foi percebido que, aconteceu variações pequenas, provocando diferenças. A redução da quantidade de material variou entre 0 a 10g, enquanto o tempo de impressão diminuiu na faixa de 0 a 60 minutos. Logo, apesar da pequena diferença entre os resultados, nas três peças, o preenchimento com 20% no padrão linha teve desempenho melhor na relação quantidade de material e tempo de impressão.

Na Tabela 8, com a densidade de 25% foi observado que, com a mudança do formato do padrão de preenchimento, não houve uma diferença significativa entre a relação da quantidade de material e o tempo de impressão, apenas a Peça 2 mostrou uma pequena vantagem no tempo no padrão triângulo.

Tabela 8. Análise de impressão das peças da base com preenchimento de 25%.

Modelo	Padrão de impressão	Material	Quantidade de material estimado	Tempo de impressão estimado
Peça 2	Triângulo	ABS	170g	1d 22h 49min
	Linha	ABS	169g	1d 23h 47min
Peça 3	Triângulo	ABS	232.0g	2d 17h 53min
	Linha	ABS	232.0g	2d 17h 51min
Peça 4	Triângulo	ABS	690.0g	7d 20h 6min
	Linha	ABS	690.0g	7d 20h 4min

Fonte: Autor

Na Tabela 9, a análise com o gradiente de impressão com preenchimento de 20% mostrou que, com o uso do preenchimento em 25%, não houve grandes alterações com a mudança do formato do padrão de impressão.

Tabela 9. Análise de impressão das peças da base com preenchimento de 20%.

Modelo	Padrão de impressão	Material	Quantidade de material estimado	Tempo de impressão estimado
Peça 2	Triângulo	ABS	165.0g	1d 21h 57min
	Linha	ABS	161.0g	1d 22h 6min
Peça 3	Triângulo	ABS	227.0g	2d 17h 5min
	Linha	ABS	226.0g	2d 17h 0min
Peça 4	Triângulo	ABS	676.0g	7d 18h 6min
	Linha	ABS	677.0g	7d 18h 6min

Fonte: Autor

Comparando os resultados obtidos nas Tabelas 8 e 9 foi constatado que a quantidade de material reduziu entre 5 e 15g, e o tempo de impressão diminuiu entre 40 minutos e 2 horas. Logo, apesar da pequena diferença entre os resultados, nas três peças, o preenchimento com 20% no padrão linha teve desempenho melhor na relação quantidade de material e tempo de impressão.

Erros de impressões podem acontecer devido ao desalinhamento da mesa ou do extrusor, entupimento do bico, esgotamento do material ou fluxo interrompido, ou pela perda de adesão na mesa, dessa forma, um objeto com longo período de impressão está exposto por mais tempo a falhas, podendo ocasionar desperdício de material e ocupação do dispositivo e atraso do protótipo (BAUMANN & ROLLER, 2016).

Para diminuir o tempo de impressão se pode aumentar a velocidade de impressão, no

entanto, existe a possibilidade que haja falhas durante esse processo, devido ao tempo, que pode não ser suficiente para haver a adesão, do contato entre o filamento expelido e a camada abaixo. Dessa forma, a combinação dos parâmetros que preparam o modelo 3D, deve ser analisada até alcançar uma relação adequada para não interferir na resistência do protótipo (AGUIAR, 2016).

6.1. CONTRIBUIÇÕES DO TRABALHO

Os resultados deste estudo mostraram a possibilidade da utilização de exames DICOM próprias do paciente como ferramenta para obtenção de um modelo que podem ser usados em simulações cirúrgicas de correção da escoliose. Podendo ser utilizado em cursos para aprendizagem de técnicas cirúrgicas, planejamento e treinamento pré-operatório.

7. CONCLUSÕES

Devido à crise de saúde causada pelo vírus SARS-COV-2, no Brasil o número total de procedimentos eletivos, em 2020, sofreu redução em cerca de 41% quando comparados aos anos anteriores, o que evidenciou a fragilidade do ensino-aprendizagem na área cirúrgica mundial prejudicando o desenvolvimento da prática das habilidades cirúrgicas adquiridas pelos estudantes de medicina. No caso da correção de escoliose com inserção dos parafusos pediculares, por se tratar de uma região delicada, se torna imprescindível que o profissional tenha familiaridade com a técnica utilizada, no entanto, para isso, a curva de aprendizagem pode ser longa.

Atualmente, entre as modalidades de simulador de treinamento existentes estão a simulação cadavérica e de modelo animal, reaproveitamento de materiais comuns, simuladores desenvolvidos com as tecnologias de RA, RV e impressão 3D. Devido a necessidade de maior diversidade nas especialidades e patologias dos simuladores comercialmente, a tecnologia de impressão 3D vem ganhando espaço como ferramenta para obtenção desses simuladores, devido ao baixo custo e a possibilidade de simulação especifica da patologia para diversas especialidades e patologias.

Os resultados obtidos através da segmentação 3D dos 5 exames tomográficos (Anexo I), demonstram a viabilidade de separar a área de interesse e a possibilidade de transformar em um modelo palpável. Devido a quantidade de detalhes anatômicos, para a segmentação 3D da coluna no *3D Slicer*, há maior necessidade da utilização dos métodos de segmentação manual, para correções da segmentação automática, ajustando cada *pixel* a sua classe. Nesse sentido, por ser uma técnica tediosa e demorada, pode afetar a prática da segmentação da coluna completa, principalmente em situações em que o exame possui muitas imagens. Outra limitação observada foi extenso tempo de impressão que pode ser melhorado dividindo as peças em mais segmentos.

A necessidade de aumentar a disponibilidade de simuladores com uma maior diversidade de especialidades e patologias, demonstra que apesar das desvantagens, as técnicas possuem um grande potencial para se tornar um excelente método de obtenção de simuladores, melhorando o ensino-aprendizagem dos residentes na área cirúrgica.

7.1. TRABALHOS FUTUROS

Como proposta para trabalhos futuros, foram apontados problemas que podem ser

melhorados:

- Implementação de segmentação automática e padronizada;
- Diminuir os segmentos para reduzir o tempo de impressão;
- Analisar outros padrões de preenchimentos;
- Impressão do modelo de simulador para realizar teste da resistência e analisar sua relação com a densidade de preenchimento;
- Testes para ver a estabilidade da base durante o uso;
- Aplicação do questionário para analisar aceitação dos profissionais;
- Adicionar materiais que simulam características mais específicas de patologias adjacentes e acrescentar materiais que simulem outras características, como camadas da pele, sangue, medula espinhal, nervos espinais, para tornar o ambiente mais realista.

8. REFERÊNCIAS BIBLIOGRÁFICAS

AACD (org.). AACD CHAMA ATENÇÃO PARA A CONSCIENTIZAÇÃO SOBRE ESCOLIOSE. 2021. Disponível em: https://aacd.org.br/noticias/aacd-chama-atencao-para-a-conscientizacao-sobre-escoliose. Acesso em: 16 dez. 2021.

AIELLO, M.; ESPOSITO, G.; PAGLIARI, G.; BORRELLI, P.; BRANCATO, V.; SALVATORE, M. *How does DICOM support big data management? Investigating its use in medical imaging community*. Insights Imaging 12, 164 (2021).

AGUIAR, Leonardo de Conti Dias. UM PROCESSO PARA UTILIZAR A TECNOLOGIA DE IMPRESSÃO 3D NA CONSTRUÇÃO DE INSTRUMENTOS DIDÁTICOS PARA O ENSINO DE CIÊNCIAS**.** 2016. 226 f. Dissertação (Mestrado) - Curso de Programa de Pós Graduação em Educação Para A Ciência, Faculdade de Ciências, Bauru, 2016.

ALVES, P. L.; UETA, F. T. S.; UETA, R. H. S.; DEL CURTO, D.; MARTINS, D. E.; WAJCHENBERG, M.; PUERTAS, E. B. *Perfil do cirurgião de coluna brasileiro*. Coluna/ Columna, v. 12, n. 3, p. 218–223, 2013.

AL-ELQ, A. *Simulation-based medical teaching and learning*. Journal of Family and Community Medicine, v. 17, n. 1, p. 35, 2010.

AROEIRA, R. M. C. Protocolo de Fototgrametria Computadorizada na Quantificação Angular da Escoliose. 2009. 100. Monografia - Curso de Engenharia Mecânica, Departamento de Engenharia Mecânica, Universidade Federal de Minas Gerais, Belo Horizonte, 2009.

AROEIRA, R. M. C.; LEAL, J. S.; PERTENCE, A. E. M.; CASAS, E. B. L; GRECO, M. *Non-ionizing method of screening adolescent idiopathic scoliosis in schoolchildren*. Ciencia e Saude Coletiva, v. 24, n. 2, p. 523–534, 2019.

AUTODESK FUSION 360. Disponível em: https://www.autodesk.com/products/fusion-360/overview?term=1-YEAR&tab=subscription. Acesso em 06 de jul de 2022.

BAUMANN, Felix; ROLLER, Dieter. Vision based error detection for 3D printing processes. Matec Web Of Conferences**,** [S.L.], v. 59, p. 06003, 2016. EDP Sciences. http://dx.doi.org/10.1051/matecconf/20165906003.

BAHKALI, I. M.; SEMWAL, S. K. Multiple Ways for Medical Data Visualization Using 3D Slicer. Proceedings - 2020 International Conference on Computational Science and Computational Intelligence, CSCI 2020, p. 793–800, 2020.

BIGGS, A.; TYLER, J.; ARNANDER, M.; PEARSE, Y.; TENNENT, D. *Procedure-Specific Arthroscopic Simulation Using 3-Dimensional Printing*. Arthroscopy Techniques, v. 10, n. 1, p. e127–e129, 2021.

BOHL, M. A.; MCBRYAN, S.; NAKAJI, P.; CHANG, S. W.; TURNER, J. D.; KAKARLA, U. K. *Development and first clinical use of a novel anatomical and biomechanical testing platform for scoliosis*. Journal of Spine Surgery, v. 5, n. 3, p. 329–336, 2019.

BOHL, M.A.; MOONEY, M.A.; REPP, G.J.; NAKAJI, P.; CHANG, S.W.; TURNER, J.D.; KAKARLA, U.K. *The Barrow Biomimetic Spine: fluoroscopic analysis of a synthetic spine model made of variable 3D- printed materials and print parameters*. Spine (Phila Pa 1976). V43, p. E1368-E1375, 2018A.

BOHL, M. A.; MOONEY, M.A.; REPP, G.J.; CARVALHO, C.; NAKAJI, P.; CHANG, S.W.; TURNER, J.D.; KAKARLA, U.K. *The Barrow Biomimetic Spine: Comparative Testing of a 3D-Printed L4-L5 Schwab Grade 2 Osteotomy Model to a Cadaveric Model*. Cureus, v. 10, n. 4, 2018B.

BURTON, M. S. *Diagnosis and treatment of adolescent idiopathic scoliosis*. Pediatric Annals, v. 42, n. 11, p. 224–228, 2013.

BOULOS, P.; CAMARGO, I. *Geometria analítica: um tratamento vetorial*. 2ª. Ed. São Paulo/SP: Makron Books Ltda, 1987.

CARITÁ, E. C.; MATOS, A. L. M.; AZEVEDO-MARQUES, P. M. DE. *Ferramentas para visualização de imagens médicas em hospital universitário*. Radiologia Brasileira, v. 37, n. 6, p. 437–440, 2004.

CHEN, P. C.; CHANG, C. C.; CHEN, H. T.; LIN, C. Y.; HO, T. Y.; CHEN, Y. J.; TSAI, C. H.; TSOU, H. K.; LIN, C. S.; CHEN, Y. W.; HSU, H. C. *The Accuracy of 3D Printing Assistance in the Spinal Deformity Surgery*. BioMed Research International, v. 2019, n. July 2015, p. 1–9, 2019.

CHUEIRE, A. G.; NOGUEIRA, F.; ONO, A. H. A; VOLPI, M. S.; CHUEIRE, A. J. F. *Avaliação tomográfica dos pedículos vertebrais no tratamento cirúrgico dos pacientes com escoliose idiopática do adolescente*. Coluna/ Columna, v. 11, n. 4, p. 315–317, 2012.

CLIFTON, W.; NOTTMEIER, E.; DAMON, A.; DOVE, C.; PICHELMANN M. *The Future of Biomechanical Spine Research: Conception and Design of a Dynamic 3D Printed Cervical Myelography Phantom*. **Cureus**, v. 11, n. 5, p. e4591, 2019A.

CLIFTON, W.; NOTTMEIER, E.; EDWARSA, S. DAMON, A.; DOVE, C.; RAFAEY, K.; PICHELMANN M. *Development of a Novel 3D Printes Phantom for Teaching Neurosurgical Trainees the Freehand Technique of C2 Laminar Screw Placement.* **World Neurosurg,** v.129, p. e812-e820, 2019B.

CLIFTON, W; DAMON, A; VALERO-MORENO, F.; NOTTMEIER, E.; PICHELMANN, M. *The SpineBox: A Freely Available, Open-access, 3D-printed Simulator Design for Lumbar Pedicle Screw Placement*. Cureus, v. 12, n. 4, 2020.

COSTA, R. P; SILVA, A. I. *Escoliose Idiopática do Adolescente: Diagnóstico e Tratamento Conservador*. Revista da Sociedade Portuguesa de Medicina Física e de Reabilitação, v. 31, n. 4, p. 19–36, 2020.

CUNHA, A. L. L. M; ROCHA, L. E. M.; CUNHA, L. A. M. Método de Cobb na escoliose idiopática do adolescente: avaliação dos ângulos obtidos com goniômetros articulados e fixos. Coluna/ Columna, v. 8, n. 2, p. 161–170, 2009.

DEDÉA, J.; TELES, A. R.; FALAVIGNA, A. *Surgery for adult spinal scoliosis: Do the benefits outweigh the risks?*. Coluna/ Columna, v. 18, n. 3, p. 240–245, 2019.

DEFINO, H. L. A. et al. *Tratamento cirurgico da escoliose idiopatica com o uso do instrumental de Cotrel-Dubousset*. Revista Brasileira de Ortopedia, v. 35, n. 7, p. 240–247, 2000.

DESAI, B.; KUSHWAHA, U.; JHA, S. *Image Filtering – Techniques, Algorithm and Applications*. Gis Science Journal, v. 7, n. 11, 2020.

DEWANGAN, S. K. *Impotante & Applications of Digital Image Processing*. International Journal of Computer Science & Engineering Technology, v. 7, 2016.

ENAMUNDRAM, N. K.; LAPORTE, C.; CHERIET, F. *Three-dimensional segmentation of the scoliotic spine from MRI using unsupervised volume-based MR-CT synthesis*. p. 49, 2021.

ENGELHARDT, S.; SAUERZAPF, S.; AL-MAISARY, S.; KARCK, M.; PREIM, B.; WOLF, I.; DE SIMONE, R. *Elastic mitral valve silicone replica made from 3D-printable molds offer advanced surgical training*. Informatik aktuell, n. 211279, p. 74–79, 2018.

EL-HAWARY, R; CHUUKWUNYERENWA, C. *Update on Evaluation and Treatment of Scoliosis*. Pediatric Clinics of NA, v. 61, n. 6, p. 1223–1241, 2014.

EMBODI 3D – The Biomedical 3D Printing Community. Disponível em https://www.embodi3d.com/. Acesso em 28 de nov. de 2021.

FARRELL, D. A.; MILLER, T. J.; CHAMBERS, J. R.; JOSEPH, V. A.; MCCLELLAN, W. T. *Three-dimensionally-printed hand surgical simulator for resident training*. Plastic and Reconstructive Surgery, p. 1100–1102, 2020.

FEDOROV A., BEICHEL R., KALPATHY-CRAMER J., FINET J., FILLION-ROBIN JC., PUJOL S., BAUER C., JENNINGS D., FENNESSY FM, SONKA M., BUATTI J., AYLWARD SR, MILLER JV, PIEPER S., KIKINIS R. 3D Slicer como uma plataforma de computação de imagem para a rede de imagens quantitativas. Imagem de ressonância magnética. 2012 novembro;30(9):1323-41. PMID: 22770690. PMCID: PMC3466397.

FREEPIK.COM. Todos os recursos que você precisa em um lugar – Encontre e baixe as melhores fotos, designs e modelos de alta qualidade. Site: https://br.freepik.com/. Acesso em 13 de mai de 2022.

GANGULI, A.; PAGAN-DIAZ, G. J.; GRANT, L.; CVETKOVIC, C.; BRAMLET, M.; VOZENILEK, J.; KESAVADAS, T.; BASHIR, R. *3D printing for preoperative planning and surgical training: a review*. Biomedical Microdevices, v. 20, n. 3, 2018.

GATAM, L; LUTHFI, A. P. W. Y.; FACHRISAL. PHEDY. GATAM, A. R.; DJAJA, Y. P. *A posterior-only approach for treatment of severe adolescent idiopathic scoliosis with pedicle screw fixation: A case series*. International Journal of Surgery Case Reports, v. 77, p. 39–44, 2020.

GELALIS, I. D.; PASCHOS, N. K.; PAKOS, E. E.; POLITIS, A. N.; ARNAOUTOGLOU, C. M.; KARAGEORGOS, A. C.; PLOUMIS, A.; XENAKIS, T. A. *Accuracy of pedicle screw placement: A systematic review of prospective in vivo studies comparing free hand,fluoroscopy guidance and navigation techniques*. European Spine Journal, v. 21, n. 2, p. 247–255, 2012.

GONZALEZ, R.; WOODS, P. *Digital Image Processing, 3nd edition.* 2009.

GRATISPNG.COM. Fundo PNG e imagem PNG – uma seleção de imagens transparentes de clipart do PNG. Site: https://www.gratispng.com/. Acesso em 13 de mai de 2022.

HALTER, U.; KRÖD, A. *Historisches Beten fürs bucklicht Männlein*. v. 135, 1997.

HASLER, C. C. *A brief overview of 100 years of history of surgical treatment for adolescent idiopathic scoliosis*. p. 57–62, 2013.

HORNE, J. P.; FLANNERY, R.; USMAN, S. *Adolescent idiopathic scoliosis: Diagnosis and management.* American Family Physician, v. 89, n. 3, p. 193–198, 2014.

IUTAKA, A. S.; NARAZAKI, D. K.; LOPES, A. S. S.; MARCON, R.; CRISTANTE, A. F.; OLIVEIRA, R. P.; BARROS FILHO, T. E. P. *Estudo do posicionamento dos parafusos pediculares no tratamento das fraturas da coluna toracolombar*. Acta Ortopedica Brasileira, v. 14, n. 5, p. 261–263, 2006.

KARTHIK, E. M. V. N.; LAPORTE, C.; CHERIET, F. *Three-dimensional Segmentation of the Scoliotic Spine from MRI using Unsupervised Volume-based MR-CT Synthesis*. 2021.

KIKINIS, R.; PIEPER, S. D.; VOSBURGH, K. G. Intraoperative Imaging and Image-Guided Therapy. Intraoperative Imaging and Image-Guided Therapy, p. 277–289, 2014.

KIM, H. H.; MOON, E.; LEE, Y.; KIM, S.; YOON, C.; CHUNG, T.; SONG, H.; SUH, J. *Scoliosis Imaging: What Radiologists Should Know*. Radiographics, v. 30, n. 7, p. 1823, 2010.

KOSMOPOULOS, V.; SCHIZAS, C. *Pedicle Screw Placement Accuracy*. Spine, v. 32, n. 3, p. E111–E120, 2007.

KUNKEL, M. E.; CANO, A. P. D.; GANGA, T. A. F.; ARTIOLI, B. O.; JUVENAL, E. A. O. Manufatura Aditiva do Tipo FDM na Engenharia Biomédica. In: Maria Elizete Kunkel. (Org.). Fundamentos e Tendências em Inovação Tecnológica: v.1, 1ed. Seattle, United States: Kindle Direct Publishing, 2020, p. 50-69.

LECHNER, R.; PUTZER, D.; DAMMERER, D.; LIEBENSTEINER, M.; BACH, C.; THALER, M. *Comparison of two- and three-dimensional measurement of the Cobb angle in scoliosis*. International Orthopaedics, v. 41, n. 5, p. 957–962, 2017.

LI, Y.; LI, Z.; AMMANUEL, S.; GILLAN, D.; SHAH, V. *Efficacy of using a 3D printed lumbosacral spine phantom in improving trainee proficiency and confidence in CT-guided spine procedures*. 3D Printing in Medicine, v. 4, n. 1, 2018.

LIM, C. W.; SEON, J. M.; MOON, Y. L. *Orthopaedic 3D printing and simulation*. Annals of Joint, v. 3, p. 66–66, 2018.

LIMA JÚNIOR, P. C.; PELLEGRINO, L.; CAFFARO, M. F. S.; MEVES, R.; LANDIM, E; AVANZI, O. *Escoliose Idiopática do Adolescente (EIA): Perfil Clínico e Radiográfico da Lista de Espera para Tratamento Cirúrgico em Hospital Terciário de Alta Complexidade do Sistema Público de Saúde Brasileiro*, v.10, n.2, p. 111-115, 2011.

MAN, J.; MAESSEN, J.; SARDARI NIA, P. *The development of a flexible heart model for simulation-based training. Interactive Cardiovascular and Thoracic Surgery*, v. 32, n. 2, p. 182–187, 2021.

MARQUES O. F.; VIEIRA H. N. *Processamento Digital de Imagens*, Rio de Janeiro: Brasport, 1999. ISBN 8574520098.

MARTINI, F.; TIMMONS, M. J.; TALLITSCH, R. B. *Anatomia humana*. 6.ed. Porto Alegre: Artmed, 2009.

MICHAELS, R.; WITSBERGER, C. A.; POWELL, A. R.; KOKA, K.; COHEN K.; NOURMOHAMMADI, Z.; GREEN, G. E.; ZOPF, D. A. *3D printing in surgical simulation: emphasized importance in the COVID-19 pandemic era*. Journal of 3D Printing in Medicine, v. 5, n. 1, p. 5–9, 2021.

NATOUR, Jamil et al. *Coluna Vertebral conhecimentos básicos*. Sociedade Brasileira de Reumatologia Etcetera Editora, São Paulo, p.1-248, 2004.

NG, S.-Y.; BETTANY-SALTIKOV, J. *Imaging in the Diagnosis and Monitoring of Children with Idiopathic Scoliosis*. The Open Orthopaedics Journal, v. 11, n. 1, p. 1500–1520, 2018.

NIA, P. S.; DAEMEN, J. H. T.; MAESSEN, J. G. *Development of a high-fidelity minimally invasive mitral valve surgery simulator*. Journal of Thoracic and Cardiovascular Surgery, v. 157, n. 4, p. 1567–1574, 2019.

OH, C. H.; YOON, S. H.; KIM, Y. J.; HYUN, D.; PARK, H. *Technical Report of Free Hand Pedicle Screw Placement using the Entry Points with Junction of Proximal Edge of Transverse Process and Lamina in Lumbar Spine: Analysis of 2601 Consecutive Screws*. Korean Journal of Spine, v. 10, n. 1, p. 7, 2013.

PELLEGRINO, L. N.; AVANZI, O. *Prospective evaluation of quality of life in adolescent idiopathic scoliosis before and after surgery*. Journal of Spinal Disorders and Techniques, v. 27, n. 8, p. 409–414, 2014.

PINHEIRO, J. L. D. *Diagnóstico da variação dos ângulos do perfil da coluna vertebral em escolares da rede pública de ensino fundamental de ambos os sexos da cidade de Curitiba*. 2003. 38. Monografia - Curso de Licenciatura em Educação Física, Departamento de Educação Física, Universidade Federal do Paraná, Curitiba, 2008.

POPESCU, D.; MARINESCU, R.; LAPTOIU, D.; DEAC, G. C.; COTET, C. E. *DICOM 3D viewers, virtual reality or 3D printing – a pilot usability study for assessing the preference of orthopedic surgeons*. 2021.

PREMYODHIN, N.; Mandair, D.; Ferng, A. S.; Leach, T. S.; Palsma, R. P.; Albanna, M. Z.; Khalpey, Z. I. *3D printed mitral valve models: affordable simulation for robotic mitral valve repair. Interactive cardiovascular and thoracic surgery*, v. 26, n. 1, p. 71–76, 2018.

RAMIREZ BEDOYA, C. A. R.; WILD, D.; PEPE, A.; GSAXNER, C.; LI, J.; EGGER, J. *A web client-based online DICOM browser and NRRD converter for Studierfenster.* Medical Imaging 2021: Imaging Informatics for Healthcare, Research, and Applications, v. 11601, 2021.

RODRIGUES, L. M. R.; GOTFRYD, A. O.; MACHADO, A. N.; DEFINO, M; ASANO, L. Y. J. *Adolescent idiopathic scoliosis: Surgical treatment and quality of life*. Acta Ortopedica Brasileira, v. 25, n. 3, p. 85–89, 2017.

SAKINIS, T.; Milletari, F.; Roth, H.; Korfiatis, P.; Kostandy, P.; Philbrick, K.; Akkus, Z.; Xu, Z.; Xu, D. Erickson, B. J. *Interactive segmentation of medical images through fully convolutional neural networks*. n. v, p. 1–10, 2019.

SALVATORE, S; VADALÀ, G.; OGGIANO, L.; RUSSO, F.; AMBROSIO, L.; COSTICI, P F. *Virtual reality in preoperative planning of adolescent idiopathic scoliosis surgery using google cardboard*. Neurospine, v. 18, n. 1, p. 199–205, 2021.

SANTOS, L. O.; PARAVIZO, E.; LUVIZOTO, R.; BRAATZ, D. *Análise de repositórios utilizados pela comunidade maker mundial para auxílio no combate à COVID-19*. n. November, 2020.

SANTOS FILHO, A.; VELASCO, W.; VIEIRA, L.; LIMA, A. *Covid-19: demanda reprimida de cirurgias eletivas*. Goiás. Secretaria de Estado da Saúde, 2021.

SHAKIL, H.; IQBAL, Z. A.; AL-GHADIR, A. H. *Scoliosis: Review of types of curves, etiological theories and conservative treatment*. Journal of Back and Musculoskeletal Rehabilitation, v. 27, n. 2, p. 111–115, 2014.

SILVA, R. F. L; RÉGIS, S. N; MOURA, F. I. R.; ALMEIDA, H. P. G.; PEREIRA, K. C. S.; MARTINS, M. *Órtese para reabilitação de jovens com escoliose idiopática Bracing youth rehabilitation with scoliosis idiopathic*. Human Factors Design, v. 4, n. 8, p. 112–130, 2015.

SILVEIRA, R. T.; PAYÃO, G. B.; GARCIA, E. B.; GONÇALVES, R. G.; GARCIA, E. B.; GARCIA, J. F.; GARCIA, L. F. *Prevalência das curvas da classificação de Lenke para escoliose idiopática do adolescente: Estudo comparativo*. Coluna/ Columna, v. 7, n. 3, p. 270–275, 2008.

SIMÕES, A. P. *Lordose, cifose e escoliose: os desvios na coluna e a relação com exercícios*. Globo Comunicação e Participações S.A. Disponível em: http://ge.globo.com/eu-atleta/saude/noticia/2016/04/lordose-cifose-e-escoliose-os-desvios-na-coluna-e-relacao-com-exercicios.html. Acesso em: 02 de mar de 2022

SOUZA, F. I.; FERREIRA, R. B.D.; LABRES, D.; ELIAS, R; SOUSA, A. P. M; PEREIRA, R. E. *Epidemiologia da escoliose idiopática do adolescente em alunos da rede pública de Goiânia-GO*. Acta Ortopédica Brasileira, v. 21, n. 4, p. 223–225, 2013.

SOUZA JUNIOR, J. V.; SAMPAIOP, R. M. M.; AGUIAR, J. B.; PINTO, F. J. M. *Perfil dos desvios posturais da coluna vertebral em adolescentes de escolas públicas do município de Juazeiro do Norte – CE.* Profile of postural deviations of the spine in adolescents from public schools in the city of Juazeiro do Norte - CE. Fisioterapia e Pesquisa, v. 18, n. 4, p. 311–316, 2011.

TENEWITZ, C.; LE, R. T.; HERNANDEZ, M.; BAIG, S.; MEYER, T. E. *Systematic review of three-dimensional printing for simulation training of interventional radiology trainees*. 3D Printing in Medicine, v. 7, n. 1, p. 1–10, 2021.

THE HEALTH FOUNDATION. *Longer waits, missing patients and catching up*. The Health Foundation, 2021. Disponível em <https://www.health.org.uk/news-and-comment/charts-and-infographics/how-is-elective-care-coping-with-the-continuing-impact-of-covid-19>. Acesso em 14 de jan de 2022.

TIAN, N.; XU, H. *Image-guided pedicle screw insertion accuracy: A meta-analysis.* International Orthopaedics, v. 33, n. 4, p. 895–903, 2009.

TU, Q.; CHEN, H.; DING, H. W.; YU, G. W.; MIAO, Q. J.; SHEN, J. J.; HUANG, X. H.; TANG, Y.; XIA, H.; XU, J. Z. *Three-Dimensional Printing Technology for Surgical Correction of Congenital Scoliosis Caused by Hemivertebrae*. World Neurosurgery, v. 149, p. e969–e981, 2021.

WEIDERT, S.; ANDRESS, S.; SUERO, E.; BECKER, C.; HARTEL, M.; BELHE, M.; WILLY, C. *3D printing in orthopedic and trauma surgery education and training: Possibilities and fields of application*. Unfallchirurg, v. 122, n. 6, p. 444–451, 2019.

WEINSTEIN, S. L.; DOLAN, L. A; WRIGHT, J. G.; DOBBS, M. B. *Effects of Bracing in Adolescents with Idiopathic Scoliosis*. N Engl J Med, v. 369, n. 16, p.1512-1521, 2013.

WINTERLE, P. *Vetores e Geometria Analítica.* São Paulo/SP: Makron Books Ltda, 2000.

ANEXO I – SEGMENTAÇÃO DOS EXAMES

Figura 18. Modelo 1: a) Após segmentação automática b) após a segmentação manual.

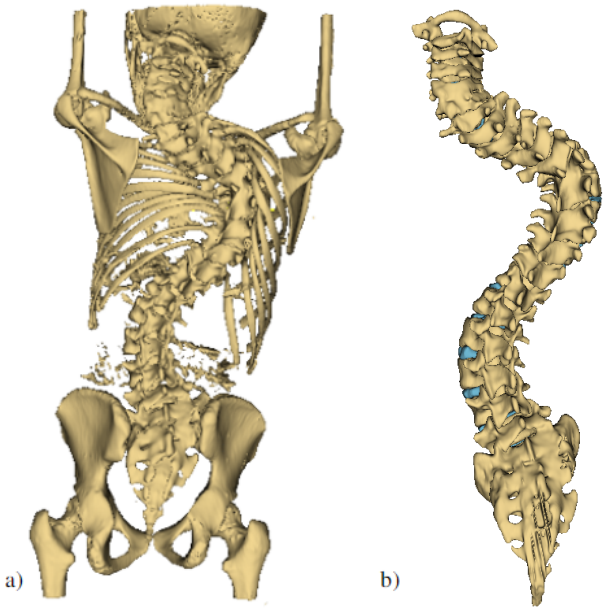

Fonte: Autor

Figura 19. Modelo 2: a) Após segmentação automática b) após a segmentação manual.

Fonte: Autor

Figura 20. Modelo 3: a) Após segmentação automática b) após a segmentação manual.

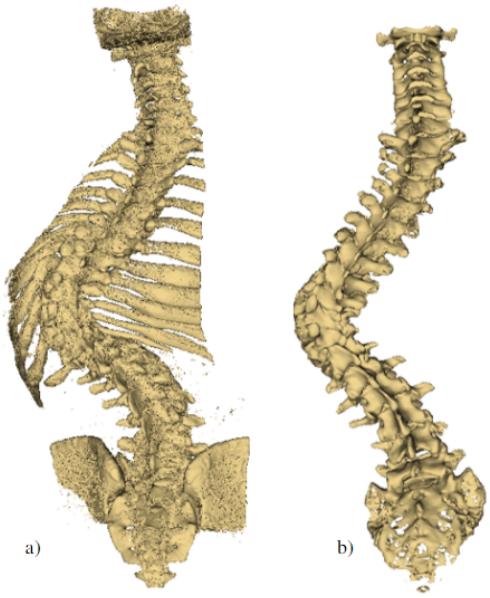

Fonte: Autor

Figura 21. Modelo 4: a) Após segmentação automática b) após a segmentação manual.

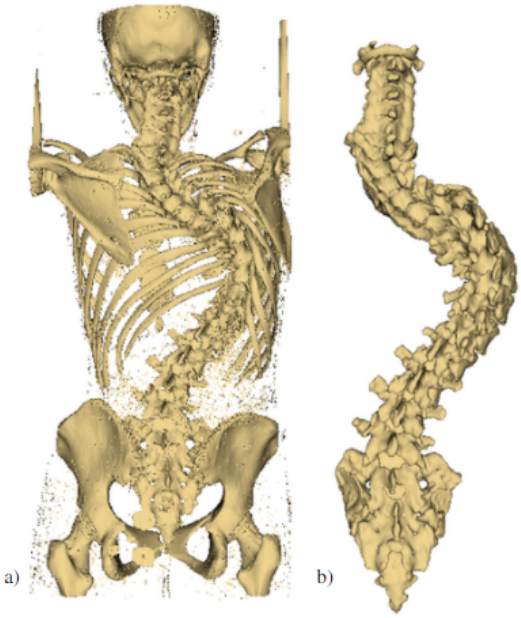

Fonte: Autor

Figura 22. Modelo 5: a) Após segmentação automática b) após a segmentação manual.

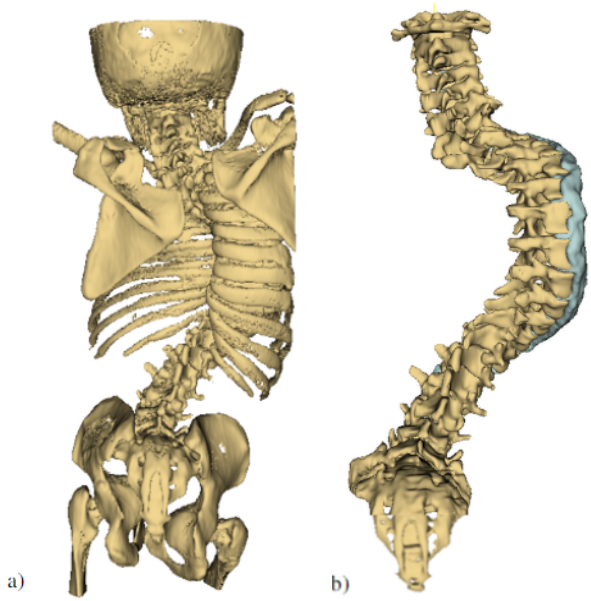

Fonte: Autor